



Sa Majesté le Roi Mohammed VI que Dieu le glorifie

LE MOT DES PRÉSIDENTS

En 2012, un groupe d'amis, se sont retrouvés dans les bureaux des 2 sociétés : SMC et SMCD. L'idée est née de tenter d'organiser ensemble un évènement annuel commun : le Congrès National de Chirurgie.

C'était en 2012 et depuis 10 ans déjà c'est une réussite éclatante et à tous les niveaux : congrès de niveau international, de par les sujets traités, le nombre et la qualité des intervenants étrangers et nationaux et des programmes diversifiés. En ce sens chacun des confrères trouve matière à son intérêt aussi bien le chirurgien général que le chirurgien spécialiste et universitaire.

Ceci a contribué à améliorer grandement aussi bien la pratique de chirurgie laparoscopique dans notre pays que la qualité scientifique des sujets présentés. Cette avancée ne peut se réaliser et perdurer que grâce à l'abnégation et à la volonté affichée des deux bureaux de nos sociétés de chirurgie et du partenariat sans faille de nos amis belges, qui depuis presque deux décennies ont contribué à la réussite de notre congrès annuel et sont devenus des nôtres.

Les équipes des bureaux vont probablement changer au gré des élections, notre souhait est que cette union et collaboration perdurent pour continuer à développer et à promouvoir la science chirurgicale dans notre cher pays.

Le Congrès National de Chirurgie 2022 aura lieu cette année à Tanger du 2 au 5 novembre 2022 sous le patronage du ministère de la santé et de la protection sociale, que nous remercions vivement.

En plus des thématiques habituellement traitées, la nouveauté cette année est l'organisation de 2 masters class qui aborderont la chirurgie pariétale et la chirurgie des kystes hydatiques compliqués du foie.


Le système de santé national est en pleine mutation pour faire face aux besoins de notre population, notre rôle est d'y apporter notre contribution pour offrir la meilleure prestation chirurgicale possible.

Nous remercions chaleureusement tous les intervenants nationaux et internationaux qui participent à la réussite de notre congrès.

Nous tenons également à remercier tous nos sponsors et partenaires, laboratoires pharmaceutiques, maisons de matériel médical ainsi que tous ceux qui par leurs contributions participent à la réussite de notre manifestation.

Au plaisir de vous rencontrer à Tanger.

PRÉSIDENT DE LA SMC
HRORA ABDELMALEK



PRÉSIDENT DE LA SMCD
KAFIH MOHAMED



COMITÉ D'HONNEUR

Monsieur le Chef du Gouvernement,

Monsieur le Ministre de l'Enseignement Supérieur, de la Recherche Scientifique et de l'Innovation,

Monsieur le Ministre de la Santé et de la protection sociale,

Monsieur le Wali de la région Tanger-Tétouan-Al Hoceima,

Monsieur Le président du conseil régional Tanger-Tétouan-Al Hoceima,

Monsieur le Maire de Tanger,

Monsieur le Président de l'Université Mohamed V de Rabat,

Monsieur le Président de l'Université Hassan II de Casablanca,

Monsieur le Président de l'Université Abdelmalek Essaâdi Tanger,

Monsieur le Président de l'Université Cadi Ayyad de Marrakech,

Monsieur le Président de l'Université Sidi Mohamed Ben Abdellah de FES,

Monsieur le Président de l'Université Mohammed Premier Oujda,

Monsieur le Président de l'Université Ibn Zohr Agadir,

Monsieur le Doyen de la Faculté de Médecine et de Pharmacie de Rabat,

Monsieur le Doyen de la Faculté de Médecine et de Pharmacie de Casablanca,

Monsieur le Doyen de la Faculté de Médecine et de Pharmacie de Tanger,

Monsieur le Doyen de la Faculté de Médecine et de Pharmacie de Marrakech,

Monsieur le Doyen de la Faculté de Médecine et de Pharmacie de Fès,

Monsieur le Doyen de la Faculté de Médecine et de Pharmacie d'Oujda,

Monsieur le Doyen de la Faculté de Médecine et de Pharmacie d'Agadir,

Monsieur le Doyen de la Faculté de Médecine et de Pharmacie de Lâayoune,

Monsieur le Directeur du Centre Hospitalier Universitaire de Rabat,

Monsieur le Directeur du Centre Hospitalier Universitaire de Casablanca,

Monsieur le Directeur du Centre Hospitalier Universitaire de Tanger,

Monsieur le Directeur du Centre Hospitalier Universitaire de Marrakech,

Monsieur le Directeur du Centre Hospitalier Universitaire de Fès,

Monsieur le Directeur du Centre Hospitalier Universitaire d'Oujda,

Monsieur le Directeur du Centre Hospitalier Universitaire d'Agadir,



PRÉSIDENTS HONORAIRES SMC

A. TOUNSI

A. MAÂOUNI

F. AMMAR

S. AL BAROUDI

A. BELKOUCHI

MEMBRES DU BUREAU DE LA SMC

Président

HRORA ABDELMALEK

1er Vice-président

SERJI AHMED

2ème Vice-président

AMRAOUI MOHAMED

3ème Vice-président

MAZAZ KHALID

Secrétaire Général

SETTAF ABDELLATIF

Trésorier

RAISS MOHAMMED

Vice - Trésorier

BOUNAIM AHMED

Assesseur et représentant régional Marrakech

EL BARNI RACHID

Représentant Oujda

BOUZIANE MOHAMED

Représentant Tanger

AIT LAALIM Saïd

Assesseur Fès

EZZAKI LOTFI

Assesseur Agadir

SOUFI MEHDI

Assesseur Tanger

EL BAKKALI MOURAD



Société Marocaine de Chirurgie Digestive

PRÉSIDENTS HONORAIRES SMCD

M. ALMOU

E. KHAROUB

MEMBRES DU BUREAU DE LA SMCD

Président

KAFIH MOHAMED

Vices présidents

FADIL ABDELAZIZ

CHEHAB FARID

BENISSA NADIA

Trésorier

KHAROUB ELKHADIR

Secrétaire général

BENSARDI FATIMA ZAHRA

Vice -Secrétaire général

EL BAKOURI ABDELILAH

Assesseurs

BOUFETTAL RACHID

ELABBASI TAOUFIK

BOUZIANE MOHAMED

RADHI NOUREDDINE

Correspondants régionaux

DAFALI IDRISSE HAMID (MARRAKECH)

LAHKIM MOHAMED (MARRAKECH)

AISSE LARBI (AGADIR)

KACIMI ALAOUI OMAR (ERRACHIDIA)

COMITE SCIENTIFIQUE DU CONGRES

A. HRORA

A. SETTAF

M. RAISS

M. AMRAOUI

A. SERJI

M. KAFIH

F. CHEHAB

E. KHAROUB

A. FADIL

A. BOUNAIM

N. RADHI

FZ. BENSARDI

N. BENISSA

R. BOUFETTAL

Y. BAKALI

A. ELBAKOURI

COMITE D'ORGANISATION

A. HRORA

M. RAISS

M. AMRAOUI

A. SETTAF

A. SERJI

M. KAFIH

Y. BAKALI

M. HAMID

M. EL BAKKALI

E. KHAROUB

N. BENISSA

FZ. BENSARDI

R. BOUFETTAL

S. AIT LAALIM

A. ELBAKOURI

INFORMATIONS UTILES

INSCRIPTION

L'inscription est obligatoire afin de pouvoir participer au congrès. Les modalités d'inscription sont précisées sur le [site www.somachir.com](http://www.somachir.com).

Si vous bénéficiez d'une prise en charge auprès d'une société ou un laboratoire, veuillez vous assurer que vous êtes effectivement inscrit sur la liste des médecins pris en charge auprès du secrétariat de la société marocaine de chirurgie.

Le port du badge est obligatoire durant toute la durée de l'évènement.

Recommandations pour les communications orales

Afin de faciliter le déroulement des séances, vous êtes priés de déposer vos présentations avant le début de la séance. Un responsable de salle sera à votre disposition pour vous assister.

Nous vous prions de respecter le temps afin de garantir un déroulement fluide des séances. Un minuteur sera affiché durant la présentation sur l'écran de projection.

Les ordinateurs seront équipés pour lire des présentations powerpoint et pdf. si vous avez un format de présentation spécifique (keynote pour mac, prezi ou autre...), vous êtes priés de nous en informer par mail au moins une semaine avant le début du congrès.

Les vidéos présentées doivent être de bonne qualité. Les ordinateurs seront équipés du logiciel VLC pour la lecture des médias. nous vous prions de vous assurer de la compatibilité avec ce logiciel. Si vos vidéos sont incluses dans une présentation powerpoint, il est préférable qu'elles soient au format mp4 ou mov.

INFORMATIONS GENERALES

Lieu du congrès : Royal Tulip City Center - TANGER

Responsables : A. HRORA - M. RAISS - M. KAFIH - E. KHAROUB

Horaire d'accueil des participants :

Mercredi 02 Novembre 2022 à partir de 11h00

Master Class : Mercredi 02 Novembre 2022 : 14h30 - 18h00


BADGES :

Le port du badge est obligatoire pendant toute la durée du congrès pour circuler et accéder aux salles de conférences, à l'espace posters et à l'exposition

ATTESTATIONS :

Les attestations de participation seront délivrées en fin de séance au secrétariat.

Les attestations de présence seront remises aux congressistes, à leur demande.



Mercredi 2 Novembre 2022

Inscription sur place

11h00-12h30

MASTER CLASS

PAROI ABDOMINALE

P. Hauters, J. Closset, M. Raiss, M. Kafih, M. Soufi

SALLE PAUL BOWLES1

Session Hernie Inguinale

- Techniques par abord antérieur
- Techniques par laparoscopie

Pause café

Session Hernie Ventrale

- Hernies primaires
- Hernies incisionnelles
- Techniques par voie antérieure

Conclusion

14h00-15h45

15h45-16h00

16h00-18h00

CHIRURGIE DES KYSTES HYDATIQUES COMPLIQUÉS DU FOIE

A. Sattaf, F. Cnehab, M. Raiss, K. Lahlou, S. Air Laalim, A. Ait Ali, B. Serji

SALLE PAUL BOWLES 2

Fondamentaux de la chirurgie du KHF

- Anatomie chirurgicale et écho-anatomie
- Périkyste et vésiculation exogène, mythe ou réalité.
- Voies d'abord, transection et hémostase
- Modalités de traitement médical
- PAIR

14h00-15h45

15h45-16h00

16h00-18h00

Techniques chirurgicales

- RDS : quand et comment?
- Périkystectomie totale : A kyste ouvert, fermé
- Chirurgie laparoscopique du kyste hydatique
- Prise en charge de la fistule kysto-biliaire

Recommandations et Conclusion

RENSEIGNEMENTS SECRETARIAT: 06 22 18 25 71

SPONSORS



ETHICON
a Johnson & Johnson company



Medtronic

AGENTIS



METEC
DIAGNOSTIC



Sterifil
MEDICAL DEVICES
Latham & Rauscher



NEOPHARMED



CONGRES NATIONAL
DE CHIRURGIE
Tanger

02 AU 05 NOVEMBRE 2022
HOTEL ROYAL TULIP - TANGER

THÈMES PRINCIPAUX

- ADÉNOCARCINOMES DU PANCRÉAS
- TRAUMATISMES DE L'ABDOMEN

FMG

LES PÉRIOTITES POST-OPÉRATOIRES

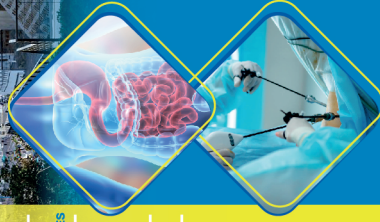MASTER CLASS

- 1- CHIRURGIE DE LA PAROI
- 2- KYSTES HYDATIQUES COMPLIQUÉS DU FOIE

LIVE DIFFÉRÉ

SÉANCES THÉMATIQUES

- CHIRURGIE COLORECTALE
- CHIRURGIE OESOGASTRIQUE
- CHIRURGIE BARIATRIQUE
- CHIRURGIE HÉPATOBILIAIRE
- CHIRURGIE ENDOCRINIENNE
- CHIRURGIE PROCTOLOGIQUE
- CHIRURGIE DE LA PAROI
- SESSION INFIRMIERS.



Jeudi 03 Novembre 2022

	SALLE ROYALE 1	SALLE ROYALE 2	PAUL BOWLES
8h30-10h00	Live différé 1		
10h00-10h30	Pause café / visite des stands		
10h30-12h00	Live différé 2		
13h00-14h30	Déjeuner		
14h30-16h00	Session 3 Pancréas Vidéos	Session 4 Chirurgie de la paroi 1	Session 5 : Vidéos Jeunes Chirurgiens
16h00-16h30	Pause café / visite des stands		
16h30-18h00	Session 6 Chirurgie Hépatobiliaire 1	Session 7 Colorectale 1 Vidéos	Session 8 Chirurgie Oesogastrique
18h00 -18h30	Conférence : Mr Le Ministre de la santé et de la protection sociale INAUGURATION OFFICIELLE		

Vendredi 04 Novembre 2022

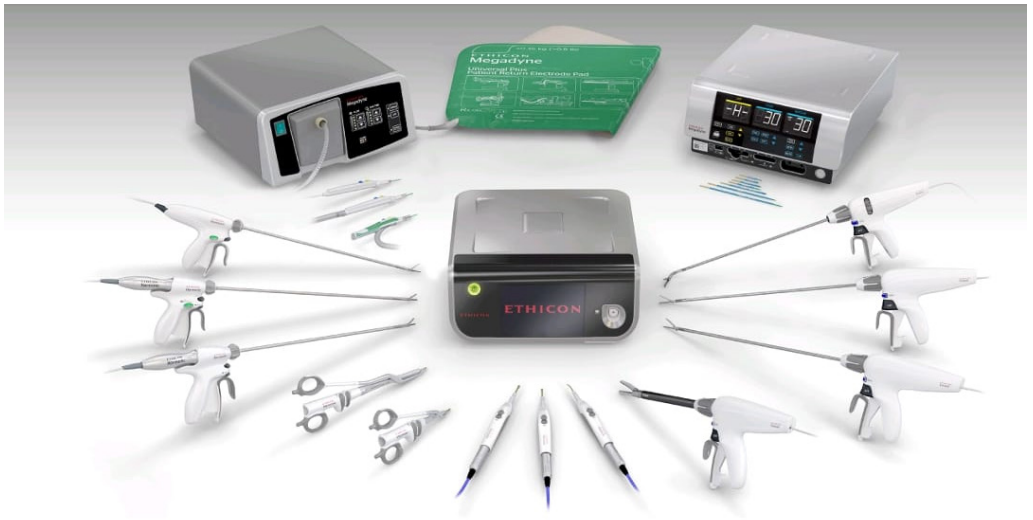	SALLE ROYALE 1	SALLE ROYALE 2	PAUL BOWLES
8h30-10h00	Session 10 Chirurgie Hépatobiliaire 2	Session 11 Chirurgie Bariatrique	Session 12 Chirurgie de la paroi 2
10h00-10h30	Pause café / visite des stands		
10h30-12h00	Session 13 Session Plénière: Adénocarcinome du pancréas	Atelier 1 Village de démonstration Medtronic	
13h00-14h30	Déjeuner		
14h30-16h00	Session 14 Colorectale 2	Session 15 Urgences Vidéos	Session 16 Chirurgie Endocrinienne
16h00-16h30	Pause café / visite des stands		
16h30-18h00	Session 17 Session Plénière : traumatismes fermés de l'Abdomen		

Samedi 05 Novembre 2022

	SALLE ROYALE 1	SALLE ROYALE 2	PAUL BOWLES
8h30-10h00	Session 18 Colorectale 3	Session 19 Communications orales Urgences	Session Soins Infirmiers 1
10h00-10h30	Pause café / visite des stands		
10h30-12h30	Session 20 FMC Péritonite Postopératoire	Atelier 2 Village de démonstration Medtronic	Session Soins Infirmiers 2
12h30-13h00	Clôture		
13h00-14h30	Déjeuner		
14h30-16h00	Assemblée Générale Ordinaire électorale		

Enseal™

ENSEAL™ X1 Tissue Sealers **Expect more.**



HARMONIC™ ENSEAL™ MEGADYNE™

Master Class paroi abdominale

Session hernie inguinale 14H00 à 15H45

14H00-14H15 **Options et challenges** **P. Hauters**

Techniques par abord antérieur

14H15-14H30 · Technique de Lichtenstein **M. Raiss**

· Techniques par laparoscopie

14H30-14H45 Anatomie et règles techniques. **P. Hauters**

15H00-15H20 Technique TAPP **P. Hauters**

15H20-15H30 Technique TEP **M. Kafih**

PAUSE CAFE

Session hernie ventrale 16h00 à 18h00

16H00-16H15 **Options et challenges**

Hernies primaires de la paroi abdominales

16H15-16H30 · Réparation d'une hernie ombilicale par voie antérieure **M. Soufi**

16H30-16H45 · Technique IPOM, les critères physiques d'une bonne réparation **P. Hauters**

Hernies incisionnelles de la paroi abdominale

16H45-17H00 · Techniques s-IPOM et IPOM-plus **P. Hauters**

Techniques par voie antérieure

17H00-17H15 · Larges éventrations, définition et options thérapeutiques **P. Hauters**

17H15-17H45 · Techniques de séparation compartimentale **J. Closset**

17H45-18H00 · Technique de Goni-Moreno **P. Hauters**

Master Class : Chirurgie des kystes hydatiques compliqués du foie

14H00-14H20	Anatomie chirurgicale et écho-anatomie du foie	B. Serji	Oujda
14H20-14H40	Périkyste et vésiculation exogène, mythe ou réalité ? Implications thérapeutiques	A. Settaf	Rabat
14H40-14H50	Quelle Voies d'abord pour quel kyste ?	K. Lahlou	Rabat
14H50-15H10	Transsection du foie et techniques d'hémostase temporaire	F. Chehab	Casablanca
15H10-15H30	L'albendazole, est-il obligatoire ? Modalités de traitement Qu'est ce que c'est la PAIR, qui doit la faire et comment la faire?	A. Ait Ali	Rabat

PAUSE CAFE

16H00-16H15	Réséction du dôme saillant : Conditions anatomiques pour la réaliser et comment la faire	S. Ait Laalim	Tanger
16H15-16H35	Comment faire une périkystectomie totale : À kyste ouvert	A. Settaf	Rabat
16H35-16H55	Comment faire une périkystectomie totale : À kyste fermé	A. Settaf	Rabat
16H55-17H10	Chirurgie laparoscopique du kyste hydatique du foie	M. Raiss	Rabat
17H10-17H35	Prise en charge de la fistule kysto-biliaire	A. Settaf	Rabat
17H35-17H45	Recommandations et Conclusions	A. Settaf	Rabat

Session 1 : Live différé
Jeudi 03 Novembre : 8h30 - 10h00
Salle : Royale 1

MODÉRATEURS : P. HAUTERS, A. BELKOUCHI, M. RAISS

	Communication	Orateur	Ville
1	Transformation de Nissen en RYGBP pour récidence de RGO	P. Hauters	Tournai
2	Révision plicature gastrique	J. Closset	Bruxelles
3	Opération d'Ivor Lewis pour cancer du cardia	N. Radhi	Casablanca

PAUSE CAFE

Session 2 : Live différé
Jeudi 03 Novembre / 10h30 - 12h00
Salle : Royale 1

MODÉRATEURS : J. CLOSSET, M. KAFIH, N. RADHI

	Communication	Orateur	Ville
1	Cancer du bas rectum	A. Hrra	Rabat
2	Hémicolectomie droite pour cancer	A. Belkouchi	Rabat
3	la cure d'une grosse hernie inguino-scotale par laparoscopie	P. Hauters	Tournai

Session 3 : Pancréas Vidéos
Jeudi 3 Novembre / 14h30 - 16h00
Salle : Royale 1

MODÉRATEURS: J. CLOSSET, K. RABBANI, M. BOUCHENTOUF

	Communication	Orateur	Ville
3.1	Comment faire une DPC laparoscopique	F. Panaro	Montpellier (Via Zoom)
3.2	Comment je fais une anastomose pancréato-jéjunale par laparoscopie	J. Closset J. Navez	Bruxelles
3.3	Pancréatectomie centrale laparoscopique	A. Conde	Rabat
3.4	Pancréatectomie gauche difficile	J. Navez J. Closset	Bruxelles
3.5	Pancréatectomie caudale avec préservation splénique	Y. Achour	Rabat
3.6	Pancréatectomie totale avec autogreffe des îlots de Langerhans	F. Panaro	Montpellier (Via Zoom)

Session 4 : Chirurgie de la paroi 1
Jeudi 3 Novembre / 14h30 - 16h00
Salle : Royale 2

MODÉRATEURS: P. HAUTERS, A. CHEFCHAOUNI, K. IBN MAJDOUB HASSANI

	Communication	Orateur	Ville
4.1	Traitement laparoscopique d'une récurrence d'hernie para-stomiale après un premier traitement avec prothèse	P. Hauters	Tournai
4.2	Cure d'événtration abdominale: comparaison entre laparoscopie et laparotomie sur 5 ans.	A. Chaouni	Rabat
4.3	Prise en charge chirurgicale des événtrations de la paroi abdominale: A propos de 159 cas	A. Bachar	Casablanca
4.4	Traitement des hernies de l'aîne par coelioscopie : Expérience de l'hôpital oued eddhab des Forces Armées Royales d'Agadir	T. Beqqali	Agadir
4.5	La cure chirurgicale des hernies de la ligne blanche abdominale	T. El Abbassi	Casablanca
4.6	La technique extra-péritonéale dans la cure de l'hernie inguinale en ambulatoire: expérience du service de chirurgie générale CHU Oujda	A. Guellil	Oujda
4.7	Comparaison des résultats entre S-IPOM et IPOM-plus	P. Hauters	Tournai

Session 5 : Vidéos Jeune chirurgien
Jeudi 3 Novembre / 14h30 - 16h00
Salle : Paul Bowles

MODÉRATEURS: R. BOUFETTAL, B. SERJI, M. MOUJAHID

	Communication	Orateur	Ville
5.1	Splénectomie laparoscopique difficile	Z. Loudyi	Rabat
5.2	Procédé technique pour la réalisation d'une splénectomie partielle pour affection bénigne	J. Sabar	Rabat
5.3	Sleeve gastrectomie sur situs inversus	A. Guellil	Oujda
5.4	Prise en charge d'un ADK invasif développé sur tumeur mucineuse kystique de la queue du pancréas : SPG avec collerette de l'estomac	Y. El Bouazizi	Rabat
5.5	Cholécystectomie difficile: abdomen cicatriciel et particularité anatomique	Y. Bakali	Rabat
5.6	Réparation de la destruction de la convergence biliaire supérieure	I. Traoré	Rabat
5.7	Hernie inguinale bilatérale: Traitement laparoscopique TEP	M. Tarchouli	Agadir

Session 6 : Chirurgie hépatobiliaire 1
Jeudi 3 Novembre / 16h30 - 18h00
Salle : Royale 1

MODÉRATEURS: A. SETTAF, F. CHEHAB, ME. GIMENEZ, A. BENKABBOU

	Communication	Orateur	Ville
6.1	Cholécystite aigue lithiasique : quel est le timing idéal pour une cholécystectomie par laparoscopie ?	P. Hauters	Tournai
6.2	Chirurgie des MH avec envahissement de la VCI	F. Panaro	Montpellier (Via Zoom)
6.3	Hypertrophie hépatique par embolisation portale et sus-hépatique	F. Panaro	Montpellier (Via Zoom)
6.4	Vascularisation portale et drainage sus-hépatique du lobe dorsal du foie: implications chirurgicales	M. Hamid	Rabat
6.5	Segmentectomie antérieure par voie robotique	F. Panaro	Montpellier (Via Zoom)
6.6	Les facteurs prédictifs de morbi-mortalité après hépatectomies au chu Hassan II de Fès (à propos de 108 cas)	S. Ettahiri	Fès
Mini-Conférence	Is technology changing the future of surgery?	ME. Gimenez	Strasbourg

Session 7 : Colorectale 1 Vidéos
Jeudi 3 Novembre / 16h30 - 18h00
Salle : Royale 2

MODÉRATEURS: N. BENISSA, S. AIT LAALIM, A. MAJBAR

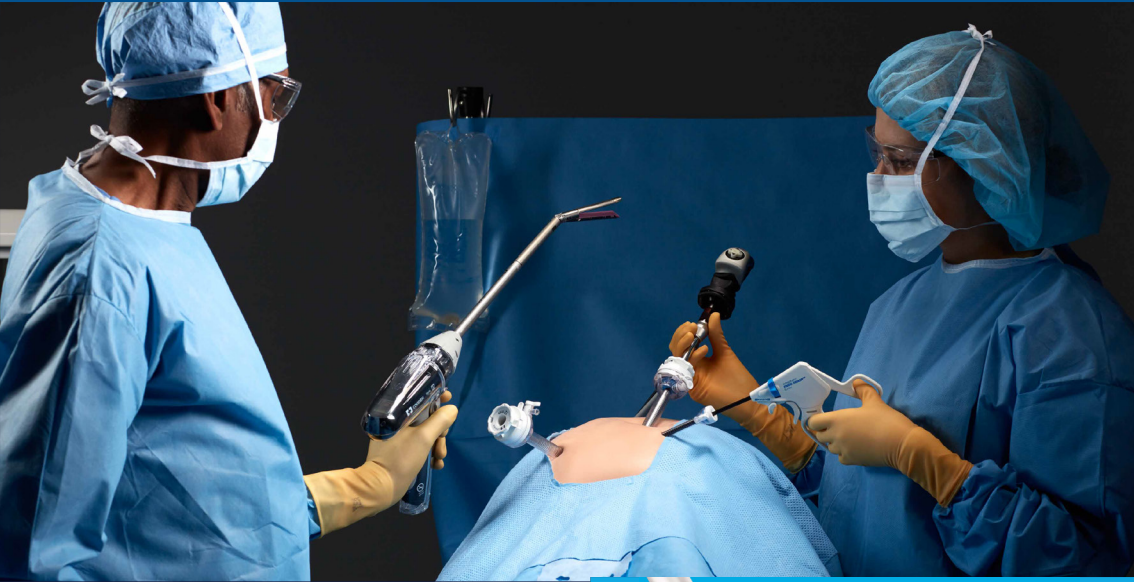	Communication	Orateur	Ville
7.1	Colectomie droite par voie robotique Bottom-to-Up avec CME et lymphadénectomie D3	S. Benammi	Strasbourg
7.2	Colectomie gauche pour tumeur du sigmoïde par voie laparoscopique	M. Bahij	Rabat
7.3	La colectomie subtotale cœlioscopique pour RCH	M. Essarghini	Laayoune
7.4	Rétablissement de la continuité après colectomie totale pour RCH en CAG sous coelioscopie par Monotrocart	I. El Messaoudi	Rabat
7.5	Exérèse totale du mésorectum et anastomose colo-anales différée	N. Ghannou	Rabat
7.6	Cancer du rectum: Proctectomie + TME avec anastomose colorectale	M. Dabbagh	Rabat
7.7	Pelvectomie (Amputation abdomino-périnéale, hystérectomie, colpectomie postérieure) et colostomie périnéale par laparoscopie.	MR. Elhassouni	Rabat

Session 8 : Chirurgie Oeso-gastrique
Jeudi 3 Novembre / 16h30 - 18h00
Salle : Paul Bowles

MODÉRATEURS: F. SABBAH, M. SOUFI, A. SOUADKA

	Communication	Orateur	Ville
8.1	Résection laparoscopique d'un diverticule du tiers inférieur de l'œsophage	Z. El Mouatassim	Rabat
8.2	Cure laparoscopique d'achalasia de l'œsophage	A. Moufid	Rabat
8.3	Fundoplicature selon Nissen par laparoscopie	S. Lahmidani	Agadir
8.4	Prise en charge d'un GIST de la grande courbure de l'estomac : wedge résection par coelioscopie	Y. Bouazizi	Rabat
8.5	Résection laparoscopique d'une tumeur stromale gastrique	S. Bassel	Agadir
8.6	Gastrectomie subtotale par voie coelioscopique	I. Kaba	Rabat
8.7	Morbidité et mortalité post gastrectomies	S. Amine	Rabat

Medtronic



The Signia™ stapler puts the future of stapling in your hands.



1. R2146-173-0 Engineering Report - ASA Verification Testing with Slow Speed Force Limit Evaluation, 2015.

2. R2146-173-0 Engineering Report - Mechanical Testing of the Signia Stapler, 2015.

3. R. E20024820 - Signia Stapling System Summative Usability Report, January, 2014.

CONFÉRENCE D'INAUGURATION

Actualités du système de santé au Maroc

Mr. Le Ministre de la Santé et de la Protection Sociale

INAUGURATION OFFICIELLE





TRUSTED PRECISION. A HISTORY OF INNOVATION.

Valleylab™ FT10 Energy Platform
Product Information Kit

Medtronic
Further. Together

Session 10 : Chirurgie Hépatobiliaire 2
VENDREDI 04 NOVEMBRE / 08H30 - 10h00
Salle : Royale 1

MODÉRATEURS: A. BELKOUCHI, F. CHEHAB, A. ZENTAR

	Communication	Orateur	Ville
10.1	Causes de conversion de cholécystectomie laparoscopique	A. Bachar	Casablanca
10.2	Le taux de conversion dans les cholécystectomies laparoscopiques	K. Falousse	Casablanca
10.3	Résection du lobe dorsal du foie: Considérations techniques et résultats	T. Laalou	Rabat
10.4	Abord coelioscopique du KHF: indication et technique pour une chirurgie sans risque	A. Mansouri	Rabat
10.5	Hépatectomie centrale	Y. Asatach	Rabat
10.6	Minimally Invasive Management of Bile Duct Injury.	M. Gimenez	Strasbourg
10.7	Liver tumor ablation by HPB Surgeon. Does it change the treatment of liver tumors?	M. Gimenez	Strasbourg

Session 11 : Chirurgie Bariatrique
VENDREDI 04 NOVEMBRE / 08H30 - 10h00
Salle : Royale 2

MODÉRATEURS: E. VAN VYVE, A. AIT ALI, N. RADHI,

	Communication	Orateur	Ville
11.1	Sleeve gastrectomie, comment je fais.	T. Beqqali	Agadir
11.2	Conversion plicature vers Bypass ou sleeve	J. Closset	Bruxelles
11.3	SASI-S : une nouvelle option en chirurgie bariatrique.	P. Hauters	Tournai
11.4	By-Pass après ablation d'anneau gastrique.	Y. El Fella	Vienne France
11.5	Chirurgie bariatrique de révision : Conversion d'une sleeve gastrectomie en Bypass sous coelioscopie	A. Majd	Bruxelles
11.6	Chirurgie bariatrique: Gestion des complications	J. Closset	Bruxelles
Mini-Conférence	Le parcours d'un chirurgien bariatrique commencé en 1983.	E. Van Vyve	Bruxelles

Session 12 : Chirurgie de la paroi 2
VENDREDI 04 NOVEMBRE / 08H30 - 10h00
Salle : Paul Bowles

MODÉRATEURS: A. BOUNAIM, E. KHAROUB, MM. ALAOUI

	Communication	Orateur	Ville
12.1	Cure d'hernie ombilicale par voie laparoscopique	K. EL Ouali	Rabat
12.2	Cure d'hernie inguinale par TAP	Y. Laghzaoui	Casablanca
12.3	Cure d'une hernie inguinale droite par abord coelioscopique trans-abdomino-prépéritonéal (TAPP) robot-assistée.	A. Bouassria	Fès
12.4	Cure d'hernie inguinale bilatérale par coelioscopie: TEP	Y. Fellah	Vienne France
12.5	Evention de la paroi antérieure de l'abdomen: Cure laparoscopique	A. Radhi	Casablanca
12.6	Evention péristomiale sous coelioscopie chez un patient cancéreux	H. Hablaje	Rabat


Session 13 : Session plénière Adénocarcinomes du pancréas
VENDREDI 04 NOVEMBRE / 10H30 - 12h00
Salle : Royale 1

MODÉRATEURS: M. KAFIH, S. AL BAROUDI, M. RAISS, RB. BENELKHAÏAT,

	Communication	Orateur	Ville
13.1	Traitement néoadjuvant: Quelle place pour les tumeurs résécables?	N. Mamou	Casablanca
13.2	Critères de résécabilité des tumeurs de la tête du pancréas	M. Kafih	Casablanca
13.3	Tips & Tricks pour réussir une DPC	J. Navez J. Closset	Bruxelles
13.4	Distal pancreatectomy for pancreatic neoplasia: is splenectomy really necessary? A bicentric retrospective analysis of surgical specimen	J. Navez	Bruxelles
13.5	Gestion des complications après DPC	F. Panaro	Montpellier (Via Zoom)
Mini Conférence	Traitement chirurgical de l'adénocarcinome du pancréas	J. Navez J. Closset	Bruxelles

ECHELON™+ Anvil

Designed for consistent compression and to optimally capture and form staples[†]



Dynamic Firing

Slows the stapler as it engages thick tissue to optimize compression and audible feedback[‡]

ECHELON™+ Stapler with GST reloads performance compared to Medtronic powered and manual staplers with Tri-Staple™ reloads:



Fewer leakage pathways at the staple line^{††}



Better staple formation in thick tissue^{‡‡}



More uniform compression^{§§}



4x less tissue slippage^{¶¶}

Based on benchtop testing

ECHELON™+ Stapler with GST reloads performance compared to Medtronic powered and manual staplers with Tri-Staple™ reloads

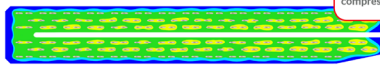


More uniform compression^{††}

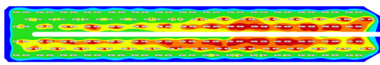


4x less tissue slippage^{¶¶}


Two-stage compression designed to prepare tissue for stapling and achieve a uniform staple height



ECHELON™+ Stapler with GST Reloads

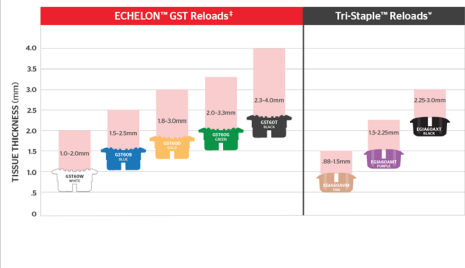


Endo GIA™ with Tri-Staple™ Reloads



Based on benchtop testing

Reliable staple line integrity in thick tissue^{¶¶}



Based on benchtop testing

Session 14 : Colorectale 2
VENDREDI 04 NOVEMBRE / 14H30 - 16h00
Salle : Royale 1

MODÉRATEURS: S. AIT LAALIM, R. MSSROURI, R. EL BARNI

	Communication	Orateur	Ville
14.1	Evaluation de la résection multi viscérale dans la prise en charge des cancers coliques.	A. Bouassria	Fès
14.2	CME laparoscopique pour cancer du colon droit	H. Agouzoul	Rabat
14.3	Colectomie totale laparoscopique pour colite aigue grave avec fermeture du bout rectal	J. El Hamzaoui	Rabat
14.4	CAG: étude comparative de la colectomie totale sous cœlioscopie pour RCH en CAG: fermeture du bout rectal vs double stomie	H. Sekkat	Rabat
14.5	Anastomose colo-anale différée selon Baulieux : Technique alternative et satisfaction des patients	M. Ouryemchi	Oujda
14.6	Anastomose colo-anale renforcée et différée (ACARD) : résultats fonctionnels, à propos de 10 cas	B. Tarif	TANGER
Mini-conférence	Inflammatory Bowel Disease : current updates	K.L Mathis	Mayo Clinic (Via Zoom)

Session 15 : Urgences Vidéos
VENDREDI 04 NOVEMBRE / 14H30 - 16H00
Salle : Royale 2

MODÉRATEURS: J. MDAGHRI, K. EL HATTABI, H.EL KAOUI

	Communication	Orateur	Ville
15.1	Vidéo didactique pour appendicectomie pour jeune chirurgien	Y. Ouhammou	Rabat
15.2	Appendicectomie coelioscopique : comment gérer les difficultés peropératoires ?	F. Azhary	Casablanca
15.3	PEC coelioscopique d'un mucocèle appendiculaire non rompu (3 cas)	H. Ouzaouit	Rabat
15.4	Gestion des difficultés peropératoires de la péritonite par perforation d'ulcère sous coelioscopie	K. B. Touimi	Casablanca
15.5	Une occlusion haute révélant une hernie de Morgagni chez l'adulte	M. Boudou	Oujda
15.6	Réparation coelioscopique d'une section gastrique complète post traumatique	A. Madani	Oujda

Session 16 : Chirurgie endocrinienne

VENDREDI 04 NOVEMBRE / 14H30 - 16h00

Salle : Paul Bowles

MODÉRATEURS: L. IFRINE, K. LAHLOU, M. SAMATOU

	Communication	Orateur	Ville
16.1	Profil épidémiologique des tumeurs neuroendocrines digestives au Maroc: une enquête nationale à propos de 308 cas	A. Rahali	Rabat
16.2	Le phéochromocytome surrénalien: expérience du centre d'oncologie Hassan II Oujda	A. Harouachi	Oujda
16.3	Surrénalectomie gauche laparoscopique pour phéochromocytome	I. Yassin	Rabat
16.4	Phéochromocytome bilatéral chez une famille marocaine porteuse de la mutation Val84Leu du gène VHL : prise en charge et suivi des malades	O. Arsalan	Rabat
16.5	L'identification et la dissection du nerf laryngé externe (NLE) est-elle nécessaire au cours de la thyroïdectomie ? étude prospective	S. Bourabaa	Rabat
16.6	Les complications post-opératoires de la chirurgie thyroïdienne , à propos de 178 cas	M. Lamghari	Rabat

Session 17: Session plénière: Traumatismes fermés de l'abdomen

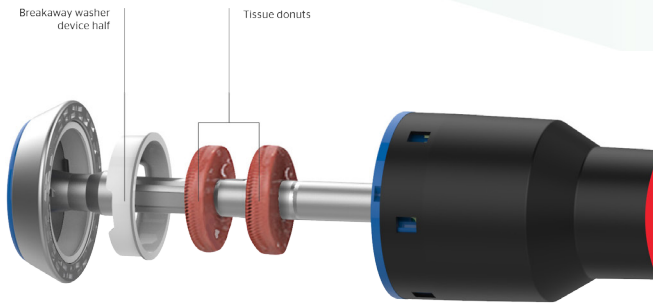
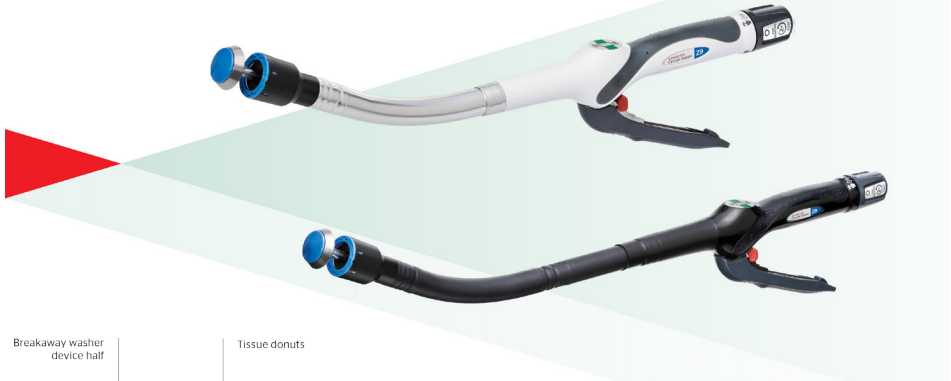
VENDREDI 04 NOVEMBRE / 16H30 - 18h00

Salle : Royale 1

MODÉRATEURS: M. AHALLAT, F. BENSARDI, M. AMRAOUI

	Communication	Orateur	Ville
17.1	Evaluation initiale et imagerie d'un traumatisme abdominal fermé de l'abdomen	M. Ouazni M. Soufi	Agadir
17.2	Critères du traitement non opératoire des contusions de l'abdomen	FZ. Bensardi	Casablanca
17.3	Prise en charge des traumatismes hépatiques graves	RB. Benelkhaïat	Marrakech
17.4	Les traumatismes duodéno-pancréatiques : stratégies diagnostique et thérapeutiques	J. Navez	Bruxelles
17.5	Prise en charge des traumatismes ano-périnéaux	M. Amraoui	Rabat
17.6	Place de la radiologie interventionnelle dans la prise en charge du traumatisme abdominal grave	F. Tannouri	Bruxelles
Mini-conférence	Hémorragie post traumatique, blast syndrome	J. Closset	Bruxelles

Technical overview



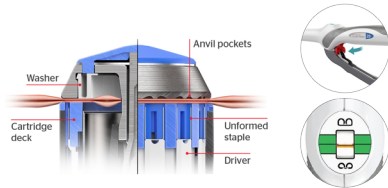
Once you open the device, **the center of the cut washer will be found in the casing of the device** along with the tissue donuts.

Feedback throughout the firing sequence

1

Before firing

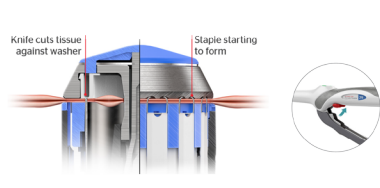
The orange indicator is within the green range of the tissue compression scale, and optimal tissue apposition has been achieved.



2

Before washer breaks

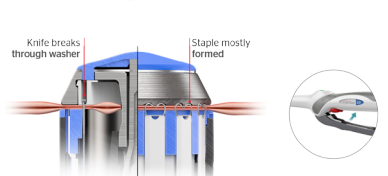
When the firing trigger is squeezed with firm, steady pressure in one continuous stroke, the staple tips go through the tissue and start forming against the anvil.



3

Washer breaks, staples start to form

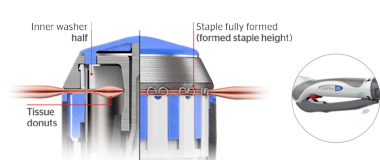
The knife hits the washer, designed to completely cut through all of the tissue as the staples continue forming.



4

Staples completely formed, trigger touching device body

Once the knife breaks through the washer and the handle touches the body of the device, staples are formed to the finished staple height. This creates the new open lumen and strong anastomosis.



Session 18 : Colorectale 3
SAMEDI 05 NOVEMBRE / 8H30 - 10h00
Salle : Royale 1

MODÉRATEURS: A. HRORA, Q. DENOST, K. MAAZAZ

	Communication	Orateur	Ville
18.1	Implication des variations mésentériques et du tronc de Henlé sur la chirurgie pour cancer du colon droit: étude descriptive de 45 cas	R. Jabi	Oujda
18.2	Procédures chirurgicales pour la prise en charge du cancer du côlon transverse	A. D'Urso	Strasbourg (Via Zoom)
18.3	Ta TME : points techniques	Q. Denost	Bordeaux
18.4	What new in the MIS and colorectal surgery ?	S. Shawki	Mayo Clinic, USA (Via Zoom)
18.5	Fully minimal invasive reoperative corrective pelvic surgery for leaks. How we do it?	S. Shawki	Mayo Clinic, USA (Via Zoom)
Mini- conférence	Update in rectal cancer	Q. Denost	Bordeaux

Session 19 : Communications Orales Urgences
SAMEDI 05 NOVEMBRE / 8H30 - 10h00
Salle : Royale 2

MODÉRATEURS: M. ABSI, S. BENAMR, A. TEKKAL,

	Communication	Orateur	Ville
19.1	Les urgences chirurgicales digestives chez la femme enceinte	A.E. Abdirahim	Oujda
19.2	L'intérêt du score d'Alvarado dans le diagnostic des appendicites aiguës : étude prospective au service des urgences chirurgicales viscérales CHU ibn Rochd Casablanca	M. Bouali	Casablanca
19.3	La gestion de gangrène du fornier: expérience de l'hôpital militaire Mohammed V de rabat	A. Rahali	Rabat
19.4	Emergency General Surgery (EGS): developing guidelines is a necessity	M. Gridda	Rabat
19.5	Étude comparative de la surinfection des coulées de nécrose entre la pancréatite nécrosante post-CPRE et d'autres étiologies de pancréatite, à propos de 75 cas	R. Jabi	Oujda
19.6	Traumatisme ouvert de l'abdomen : expérience du service de chirurgie générale et oncologie digestive Oujda	M. Frikal	Oujda
Dossier juridique	Plaies vasculaires des gros vaisseaux rétro-péritonéaux lors d'une coelioscopie	E. Van Vyve	Bruxelles

Session 20 : FMC: Péritonites postopératoires
SAMEDI 05 NOVEMBRE / 10H30 - 12h30
Salle : Royale 1

MODÉRATEURS: L. IFRINE, A. FADIL, O. MOUAQIT

	Communication	Orateur	Ville
20.1	Critères de réintervention dans les péritonites post-opératoires:	M. Absi	Rabat
20.2	Le réanimateur face à la P.P.O: le défi	K. Khaleq	Casablanca
20.3	Péritonites post-opératoires après gastrectomies : quelle chirurgie?	K. Rabbani	Marrakech
20.4	Comment dois-je gérer une péritonite biliaire après cholécystectomie ?	K. Belmejdoub	Fès
20.5	CAT devant une péritonite post-opératoire après DPC	K. El Hattabi	Casablanca
20.6	Place de la coelioscopie dans les péritonites post-opératoires	A. Bounaim	Rabat

Session Soins Infirmiers 1
SAMEDI 05 NOVEMBRE / 08H30 - 10h00
Salle : Paul Bowles

MODÉRATEURS: R. BOUFETTAL, B. SERJI, Y. BAKALI

Communication	Orateur	Ville
---------------	---------	-------

Accueil des participants et Inauguration de la session de formation

Chirurgie Proctologique, quel est le rôle de l'infirmier ?	K. Jitit I. Samiri	Rabat
Stomies difficiles à appareiller.	G. Talha A. Hadad	Rabat
Pratique et innovation en cicatrisation.	J. Achiki L. Rhaib	Rabat
Protocole des positions opératoires en chirurgie mini-invasive digestive : Modèle du BOC-HIS.	M. Fathi L. Amazid F. El Aissaoui	Rabat

Session Soins Infirmiers 2
SAMEDI 05 NOVEMBRE / 10H30 - 12h00
Salle : Paul Bowles

MODÉRATEURS: MM. ALAOUI , M. LAHKIM, I.TOUGHRAI

Communication	Orateur	Ville
Les plantes médicinales utilisées par les patients atteints d'un cancer digestif	N. El Orfi	Rabat
Système management qualité: Expérience de l'Institut National d'Oncologie	H. Mimouni	Rabat
Qualité de vie et ses déterminants chez les survivants du cancer suivis à l'INO	R. Ismaili	Rabat
Projet d'implantation du guide des soins infirmiers en oncologie (socle commun) et en chirurgie digestive (chapitre spécifique n°1)	M. Bensalem	Rabat
La démarche des soins infirmiers	M. Haddad	Casablanca

Assemblée Générale Ordinaire Élective
SAMEDI 05 NOVEMBRE / 14H30 - 16h00
Salle : Royale 1

Ordre du jour

Mots des Présidents

Rapport Moral

Rapport Financier

Election des nouveaux bureaux SMC - SMCD

ATELIERS

Vendredi et Samedi
de 10h30 à 12h00
Salle : Royale 2

Village de démonstration

Medtronic

AGENTIS

e-POSTERS

COLORECTALE

- P_0001** Tout savoir sur la fistule anastomotique : n'est pas la hantise du chirurgien mais son vrai cauchemar
FZ. RAHOU - OUJDA
- P_0002** Anastomose coloanale différée sans stomie de protection dans les cancers du bas rectum.
N. TAOUAGH - TLEMCEN
- P_0003** L'exérèse d'une lésion kystique retro rectale révélant un schwannome
M. BOUDOU - OUJDA
- P_0004** Le syndrome d'Ogilvie : une étiologie possible d'occlusion post opératoire précoce.
ML. ELMOUDEN - TANGER
- P_0005** Le nœud iléosigmoïdien : à propos de 2 cas
S. BASSEL - AGADIR
- P_0006** La polypose adénomateuse familiale : présentation de cas et revue de la littérature
A. GUELLIL - OUJDA
- P_0007** Occlusion grêlique rare : iléus biliaire.
A. GUELLIL - OUJDA
- P_0008** Qualité de vie et le besoin d'information des survivants du cancer rectal : expérience du service chirurgie viscérale - oujda
A. MADANI - OUJDA
- P_0009** Invagination intestinale sur métastase d'un mélanome cutané.
L. BOUZAYAN - OUJDA
- P_0010** Occlusion grêlique sur endométriose ovarienne
L. BOUZAYAN - OUJDA
- P_0011** Syndrome de Chilaidetti, cause rare d'occlusion : à propos d'un cas
B. TARIF - TANGER
- P_0012** Numération de la formule sanguine comme marqueur biologique prédictif dans le cancer colorectal, étude rétrospective à propos de 270 cas
M. MAHMOUDI - OUJDA
- P_0013** Syndrome de Gardner (revue de littérature et présentation d'un cas clinique)
A. DERKAOUI - OUJDA

- P_0014 Adénocarcinome rectale révélé par gangrène de fournier
A. ELWASSI - CASABLANCA
- P_0015 Tumeur bague a chaton colique (revue de littérature et présentation d'un rare cas clinique)
A. DERKAOUI - OUJDA
- P_0016 La linite plastique à localisation rectale : à propos d'un cas.
A. LAMNAOUAR - CASABLANCA
- P_0017 Mucocèle rétropéritonéale de l'appendice : problème diagnostique
F. AZHARI - CASABLANCA
- P_0018 Coexistence d'un adénocarcinome colique et d'une tumeur neuroendocrine iléale métastatique de grade 2 : rapport de cas coexistence d'un adénocarcinome colique et d'une tumeur neuroendocrine iléale métastatique de grade 2 : rapport de cas
A. GUELLIL - OUJDA
- P_0019 Appendicectomie : toujours la pièce à l'anatomie-pathologie
ML. ELMOUDEN - TANGER
- P_0020 Un adénocarcinome du colon sigmoïde : une cause rare de gangrène de fournier
Y. EDDAOUDI - CASABLANCA
- P_0021 La maladie de Hirschsprung chez l'adulte (à propos de 04 cas)
A. BACHAR - CASABLANCA
- P_0022 Tumeurs neuroendocrines du tube digestif : à propos d'un cas rare
Y. SLIMI - OUJDA
- P_0023 Des métastases pulmonaires et ganglionnaires compliquant une tumeur à cellules granuleuses para-anales récidivante : à propos d'un cas
Y. KRADI - OUJDA
- P_0024 Facteurs de risque de l'insuffisance rénale aiguë chez les patients iléostomisés : étude rétrospective biocentrique.
O. MARGHICH- FES
- P_0025 Une tumeur rectal révélée par un prolapsus rectal à propos d'un cas
N. FAKHIRI - CASABLANCA
- P_0026 Volvulus ischémique du côlon transverse causé par une malrotation intestinale
Y. EDDAOUDI - CASABLANCA
- P_0027 Volumineux corps étranger colorectal introduit volontairement : à propos d'un cas
A. AHLIMINE - FES
- P_0028 Tumeur neuroendocrine appendiculaire : à propos d'un cas
K. FALOUSSE - CASABLANCA

- P_0029** La chirurgie colo-rectale en urgence
M. BOUDOU - OUJDA
- P_0030** Métastases hépatiques révélant une tumeur neuroendocrine grêlique
K. FALOUSSE - CASABLANCA
- P_0031** Invagination colique sur adénocarcinome du colon droit : à propos d'un cas
A. GUELLIL - OUJDA
- P_0032** Tumeur neuroendocrine du rectum
K. FALOUSSE - CASABLANCA
- P_0033** Prolapsus stomial : sucrer avant réduction
K. FALOUSSE - CASABLANCA
- P_0034** Volvulus du cæcum : à propos de 2 cas
K. FALOUSSE - CASABLANCA
- P_0035** Fistule entéro-cutanée compliquant une maladie de Crohn
S. HABIBI - FES
- P_0036** "corrélation anatomo-radiologique dans le bilan d'extension de l'adénocarcinome rectal "
A. HAJRI - CASABLANCA
- P_0037** La linite rectale : à propos d'un cas.
A. ELWASSI - CASABLANCA
- P_0038** Un textilome intra-abdominal découvert 12 ans après une cholécystectomie.
C. RHOUL - OUJDA
- P_0039** RCH dégénérée après 6 mois d'évolution
M. OURYEMCHI - OUJDA
- P_0040** La prise en charge et le pronostic du cancer du côlon localement avancé.
A. HAJRI - CASABLANCA
- P_0041** Le volvulus gastrique sur hernie diaphragmatique : à propos de deux cas
O. OUNJIF - MARRAKECH
- P_0042** Corps étrangers intra-rectaux à propos de 8 cas
O. OUNJIF - MARRAKECH
- P_0043** Hernie obturatrice étranglée : à propos d'un cas
O. OUNJIF - MARRAKECH
- P_0044** Occlusion intestinale aiguë sur fécalome iléale : à propos d'un cas
Z. NAIMI - MARRAKECH

- P_0045 Invagination grêlique sur un polypose de Peutz Jeghers : à propos d'un cas
S. TAIBI - OUJDA
- P_0046 Tumeur desmoïde du mésentère : à propos d'un cas
T. BEQQALI - AGADIR
- P_0047 Occlusion intestinale sur nœud iléosigmoïdien : à propos d'un cas
B. DAUDI - MARRAKECH
- P_0048 Prise en charge des récidives locorégionale du cancer du rectum (à propos de 8 cas)
A. ETTOUSSI - CASABLANCA
- P_0049 Résection chirurgicale par voie basse d'un prolapsus rectal étranglé
R. LEMTOUNI - MARRAKECH
- P_0050 Kyste de l'ouraoue surinfecté mimant une tumeur sigmoïdienne
A. MAJD - BRUXELLES
- P_0051 Prise en charge du volvulus du sigmoïde
RDC. MATSIMOUNA - MARRAKECH
- P_0052 Invagination intestinale de l'adulte due à un lipome de l'intestin grêle. A propos d'un cas."
RDC. MATSIMOUNA - MARRAKECH
- P_0053 Grossesse et volvulus du sigmoïde
A. MAJD - CASABLANCA
- P_0054 Chirurgie de la maladie de Crohn : confrontation radio-opératoire et résultats au service de chirurgie viscérale de l'hôpital Arrazi du CHU Mohammed VI de - Marrakech
G. ELBAROUDI - MARRAKECH
- P_0055 Adénocarcinome du sigmoïde après intervention de Coffey
S. BOURABAA - RABAT
- P_0056 Occlusion aiguë sur hernie transmésentérique.
C. SETTI - FES
- P_0057 L'invagination colo-colique et lipome
K. BENJELLOUN TOUIMI - CASABLANCA
- P_0058 Colostomie : complications et impact sur la qualité de vie
K. JAMALEDDINE - CASABLANCA
- P_0059 Invagination intestinale sur un polype colique chez l'adulte : à propos d'un cas.
A. OUBIHI- FES
- P_0060 Évaluation des complications postopératoires suite à une résection iléocœcale dans la maladie de Crohn
S. BENAMMI - ROCHESTER

- P_0061** La prise en charge des récidives locorégionales des cancer du rectum
Y. EDDAOUDI - CASABLANCA
- P_0062** Problèmes diagnostiques, thérapeutiques et évolutifs des tumeurs retro rectales
E. MHAIMED - CASABLANCA
- P_0063** Les tumeurs recto-coliques : expérience du service de chirurgie viscérale hôpital Ibn Tofail - Marrakech
A. HAISSOUNE - MARRAKECH
- P_0064** Pseudo myxome appendiculaire
M. MOUNTASSIR - CASABLANCA
- P_0065** Des lésions cutanées prurigineuses permettant la révélation précoce d'un adénocarcinome sigmoïdien
A. ZERHOUNI - FES
- P_0066** Hamartome kystique rétro rectal : à propos d'un cas
A. ZERHOUNI - FES
- P_0067** Que reste-t-il des indications de l'amputation abdomino-périnéale dans les tumeurs du bas rectum
A. BAZOUN - CASABLANCA
- P_0068** Extraction d'un corps étranger intra-rectal
O. ELMAGHRAOUI - CASABLANCA
- P_0069** Extraction manuelle trans-anale d'un corps étranger intra-rectal
O. ELMAGHRAOUI - CASABLANCA
- P_0070** Phytobézoard obstructif du grêle : traitement chirurgical sans entérotomie (à propos d'un cas)
O. ELMAGHRAOUI - CASABLANCA
- P_0071** Détermination des facteurs de risque transfusionnel dans les chirurgies oncologiques digestives majeures : seul moyen de remédier à la pénurie de sang dans les pays en développement.
A. HOUMADA - RABAT
- P_0072** Problèmes diagnostiques, thérapeutiques et évolutifs des tumeurs rétro-rectales (à propos de 03 cas)
O. ELMAGHRAOUI - CASABLANCA
- P_0073** Métastase rectale d'origine mammaire : à propos d'un cas
H. AABDI - OUJDA
- P_0074** Pseudo-tumeur inflammatoire du caecum : faut-il craindre un cancer ?
A. RAHALI - RABAT
- P_0075** Intérêt des nouveaux biomarqueurs dans le cancer colorectal métastatique
H. ALAOUI MDARHRI - CASABLANCA

- P_0076** Prise en charge chirurgicale des tumeurs rétro-rectales chez l'adulte
A. MOUFID - RABAT
- P_0077** Les complications de la chirurgie du cancer du rectum.
A. MOUFID - RABAT
- P_0078** Endométriose iléo-caecale (à propos d'un cas)
T. KABBAJ - RABAT
- P_0079** Les résultats fonctionnels et la qualité de vie après chirurgie pour cancer colorectal
A. AI TABDERRHIM - FES
- P_0080** Tumeurs mixtes neuroendocrines et non neuroendocrines du côlon droit : à propos d'un cas
I. ELMESSAOUDI - RABAT
- P_0081** Mélanome anorectale : à propos de 5 cas
A. HAROUACHI - OUJDA
- P_0082** Le lymphangiome kystique du mésentère : à propos d'un cas
M. ELYAZIDI - OUJDA
- P_0083** Résection sigmoïdienne avec anastomose mécanique colorectale mécanique sous coelioscopie + résection vésicale
O. BAHADI - RABAT
- P_0084** Reconstruction par lambeau de Taylor après amputation abdominopérinéale associée à une colpectomie postérieure et son impact sur la cicatrisation et le confort psychologique : à propos de deux cas.
MN. ERRABI- MEKNES
- P_0085** Mucoécèle appendiculaire révélée par une invagination intestinale aiguë
H. AJERAM - MARRAKECH

Endocrinienne

- P_0086** Les thyroïdectomies : apport de la classification EU-TIRAD'S, à propos de 120 cas.
E. ABOULFETH - RABAT
- P_0087** Tuberculose thyroïdienne : à propos d'un cas
A. LAMNAOUAR- CASABLANCA
- P_0088** Une tumeur non couverte par la classification de l'OMS : Adénolipome bilatérale des glandes surrénaliennes (à propos d'un cas)
N. SEGHROUCHNI - OUJDA

- P_0089** Carcinome épidermoïde parathyroïde d'emblée métastatique révélé par une hypercalcémie maligne.
A. DERKAOUI - OUJDA
- P_0090** Mélanome malin surrénalien sécrétant mimant un phéochromocytome
T. DEFLAOUI - OUJDA
- P_0091** Les nodules thyroïdiens toxiques : aspect épidémiologique et prise en charge chirurgicale
T. ELABBASSI- CASABLANCA
- P_0092** Prise en charge d'un paragangliome aortique latéral gauche pendant la grossesse : a propos d'un cas
Y. KRADI - OUJDA
- P_0093** Phéochromocytomes: diagnostique et traitement
F. AZHARI- CASABLANCA
- P_0094** Phéochromocytome malin géant
Y. ELFELLAH - RABAT
- P_0095** A rare case of a retroperitoneal paraganglioma: A case report
K. JAMALEDDINE - MARRAKECH
- P_0096** Thyroid angiosarcoma : a case report
S. BOURABAA - RABAT
- P_0097** Localisation surrénalienne primitive d'un sarcome de kaposi variante anaplasique: à propos d'un cas
S. DERQAOUI - RABAT
- P_0098** Splénectomie d'une rate pelvienne
A. ZAHRAOUI - RABAT
- P_0099** Phéochromocytome: à propos d'un cas ayant un rein unique
O. MKIRA - RABAT
- P_0100** Phéochromocytome et grossesse. À propos d'un cas
Z. ELMOUATASSIM - RABAT

Hépto-biliaire

- P_0101** Occlusion fébrile révélant un iléus biliaire à propos d'un cas
M. BOUDOU - OUJDA
- P_0102** Carcinome épidermoïde de la vésicule biliaire compliquant une dilatation kystique de la VBP et du canal cystique : à propos d'un cas.
M. BOUDOU - OUJDA

- P_0103** La prise en charge chirurgicale d'une sonde de dormia coincé dans la voie biliaire principale au cours de la CPRE : à propos d'un cas
M. BOUDOU - OUJDA
- P_0104** Kyste hydatique du foie compliqué
A. ABDIRAHIM- CASABLANCA
- P_0105** Forme particulière de dilatation kystique du cholédoque : à propos d'un cas
S. BASSEL - AGADIR
- P_0106** Facteurs pronostiques du carcinome hépatocellulaire
S. NACER- CASABLANCA
- P_0107** Épidémiologie du carcinome hépato-cellulaire : résultats d'un centre universitaire
S. NACER- CASABLANCA
- P_0108** Corticosurrénalome géant métastatique au niveau du foie
Y. ELBOUAZIZI - RABAT
- P_0109** Corticosurrénalome géant métastatique au niveau du foie
Y. ELBOUAZIZI - RABAT
- P_0110** Syndrome de Bouveret : cause rare de l'iléus biliaire
A. MADANI - OUJDA
- P_0111** Carcinosarcome de la vésicule biliaire :
A. MADANI - OUJDA
- P_0112** Tumeur neuroendocrine du foie : localisation exceptionnelle.
L. BOUZAYAN - OUJDA
- P_0113** La péritonite hydatique spontanée : à propos de 2 cas
B. TARIF - TANGER
- P_0114** Abscesses hépatiques : ponction percutanée ou drainage chirurgical
F. AZHARI- CASABLANCA
- P_0115** Dilatation kystique congénitale du cholédoque : à propos de deux cas
A. LAMNAOUAR- CASABLANCA
- P_0116** La lithiase résiduelle de la voie biliaire principale (à propos de 20 cas)
F. AZHARI- CASABLANCA
- P_0117** Un kyste hydatique géant du foie simulant une masse abdomino-pelvienne.
C. RHOUL - OUJDA

- P_0118** Corrélation radiobiologique dans le diagnostic de l'hydatidose : à propos de 08 cas diagnostiqués au CHU Mohammed vi d'- oujda
M. LAHMER - OUJDA
- P_0119** Les dilatations kystiques de la voie biliaire principale : à propos de 06 cas
Y. KRADI - OUJDA
- P_0120** Prise en charge des cholécystites aiguës au département de chirurgie à l'hôpital cheikh Zaid selon la classification de Tokyo tg18
S. AMINE - RABAT
- P_0121** Tuberculose de la vésicule biliaire : à propos d'un cas.
N. FAKHIRI- CASABLANCA
- P_0122** Kyste biliaire géant, à propos d'une rare observation
E. BOUTAJANOUIT - MARRAKECH
- P_0123** Kyste hydatique du dôme hépatique rompu dans la plèvre : à propos d'un cas
E. BOUTAJANOUIT - MARRAKECH
- P_0124** Hémobilie post cholécystectomie
F. AZHARI- CASABLANCA
- P_0125** Maladie de Caroli monolobaire gauche à propos d'un cas avec revue de la littérature
T. ANIS - FES
- P_0126** Résultats des réparations des traumatismes opératoires des voies biliaires
M. NSABIDZO - RABAT
- P_0127** Kyste hydatique du foie détruisant le confluent biliaire supérieur
K. FALOUSSE- CASABLANCA
- P_0128** Kyste biliaire
K. FALOUSSE- CASABLANCA
- P_0129** Iléus biliaire à propos d'un cas
O. OUNJIF - MARRAKECH
- P_0130** Cholécystite alithiasique compliquée d'une péritonite biliaire chez un diabétique : à propos d'un cas
A. HAISSOUNE - MARRAKECH
- P_0131** Cholécystite sur moignon vésiculaire : à propos d'un cas
Z. NAIMI - MARRAKECH
- P_0132** Reprise chirurgicale ou chimiothérapie lors d'un cancer de la vésicule biliaire post cholécystectomie ?
Y. SLIMI - OUJDA

- P_0133** Abouchement anormale du canal cystique dans le duodénum. (Un rapport de cas)
A. ABDIRAHIM- CASABLANCA
- P_0134** Iléus biliaire : une cause rare d'occlusion intestinale, à propos d'un cas.
T. AHBALA - MARRAKECH
- P_0135** Les kystes hydatiques du foie rompus dans les voies biliaires
R. AITBENADDI - MARRAKECH
- P_0136** Lithiase de la VBP : étude rétrospective au service de chirurgie viscérale hit du CHU de - Marrakech, Maroc (à propos de 26 cas)
B. JOUNID - MARRAKECH
- P_0137** Iléus biliaire associe à un diverticule de Meckel (à propos d'un cas)
RDC. MATSIMOUNA - MARRAKECH
- P_0138** Prise en charge des abcès hépatiques : à propos de 16 cas
A. OUTOUZALT - MARRAKECH
- P_0139** La prise en charge des angiocholites aiguës : à propos de 58 cas
A. OUTOUZALT - MARRAKECH
- P_0140** Les traumatismes iatrogènes de la voie biliaire principale
T. AHBALA - MARRAKECH
- P_0141** Processus du colon droit et syndrome de Mirizzi
M. MAHMOUDI - OUJDA
- P_0142** Vésicule biliaire atypique à propos d'un cas
C. SETTI - FES
- P_0143** Plaie iatrogène de la voie biliaire principale
K. BENJELLOUN TOUIMI- CASABLANCA
- P_0144** Agénésie de la vésicule biliaire : à propos d'un cas
C. SETTI - FES
- P_0145** Hémangiome hépatique atypique : une surprise chirurgicale.
A. AHLIMINE - FES
- P_0146** Localisation exceptionnelle de l'hydatidose : kyste hydatique de la vésicule biliaire à propos de deux cas
A. YILA - MARRAKECH
- P_0147** Faux anévrisme de l'artère cystique : une complication rare de cholécystite aigue lithiasique
I. LABBI - FES

- P_0148** Lésions bénignes problématiques des voies biliaires mimant un cholangiocarcinome
A. FATINE- CASABLANCA
- P_0149** Kyste hydatique rompu dans les voies biliaires : à propos de 48 cas
A. HAISSOUNE - MARRAKECH
- P_0150** Les cholécystectomies difficiles
K. BENZIDANE- CASABLANCA
- P_0151** Résultats du traitement coeliochirurgical du kyste hydatique du foie (à propos de sept cas).
H. ELKHOUCHEM - CASABLANCA
- P_0152** La prise en charge thérapeutique de la lithiase de la voie biliaire principale (à propos de 70 cas)
N. TIJANI- CASABLANCA
- P_0153** Cystadénome mucineux hépatique : à propos d'un cas
H. AABDI - OUJDA
- P_0154** Les traumatismes de la voie biliaire principale : à propos de 25 cas
M. FRIKAL - OUJDA
- P_0155** Duodéno pancréatectomie céphalique : indications, résultats (expérience du CHU Hassan II des - fes)
C. SETTI - FES
- P_0156** Kyste hydatique du foie rompu dans les voies biliaires
A. MOUFID - RABAT
- P_0157** Les traumatismes opératoires de la voie biliaire principale
A. MOUFID - RABAT
- P_0158** Un rare cas de tératome hépatique
M. TRAORE - RABAT
- P_0159** Localisation biliaire d'un carcinome mammaire : à propos d'un cas
O. MKIRA - RABAT
- P_0160** Implication de la microchirurgie au transfert d'organes
N. GHARIB - RABAT
- P_0161** Tuberculose pancréatique primitive pseudo-tumorale
A. AOUDAD - RABAT
- P_0162** L'hydatidose mammaire primitive
S. ABDENNEBI - RABAT

- P_0163** Étude à propos de trois cas de kystes hydatiques hépatiques centrales fistulisés dans la voie biliaire principale la hantise du chirurgien reste l'attitude chirurgicale à envisager et quelle est la place de l'endoscopie interventionnelle ?
O. BOUROUAIL - MOHAMMEDIA
- P_0164** Étude à propos de trois cas de kystes hydatiques hépatiques centrales fistulisés dans la voie biliaire principale, accès chirurgicale difficile, la hantise du chirurgien reste l'attitude chirurgicale à envisager et quelle est la place de l'endoscopie
O. BOUROUAIL - RABAT
- P_0165** Une fistule cholécystoduodénale congénitale associée à une ectasie duodénale compliquant une bride de Ladd : à propos d'un cas exceptionnel
E. ERRABI - MEKNES
- P_0166** Iléus biliaire : rapport de cas et revue de la littérature
E. ERRABI - MEKNES
- P_0167** Les traumatismes opératoires de la voie biliaire principale
H. AJERAM - MARRAKECH

Oeso-gastrique

- P_0168** Impact du pré habilitation sur la morbi-mortalité après coloplastie pour brûlure caustique, étude comparative. 'Efficacité du traitement et satisfaction des patients"
S. ELMIR - OUJDA
- P_0169** Une complication exceptionnelle de la maladie ulcéreuse :la fistule gastrojéjunocolique : à propos d'un cas
S. BASSEL - AGADIR
- P_0170** Tumeur jéjunale calcifiée : une présentation radiologique d'une GIST grêlique : à propos d'un cas
S. BASSEL - AGADIR
- P_0171** Le volvulus gastrique sur hernie diaphragmatique : à propos d'un cas
A. MADANI - OUJDA
- P_0172** Diagnostic et prise en charge des tumeurs mésoenchymateuses de l'estomac
A. ELWASSI - CASABLANCA
- P_0173** Perforation œsophagienne sur corp étranger.
M. MAHMOUDI - OUJDA
- P_0174** Intérêt de la coelioscopie pré thérapeutique dans le cancer gastrique
I. SRIRI - TANGER

- P_0175** Syndrome de la pince aorto-mésentérique
A. FATINE - CASABLANCA
- P_0176** Perforation ulcéreuse sur un lymphome gastrique non hodgkinien diffus.
A. ABDIRAHIM - CASABLANCA
- P_0177** Liposarcome de l'œsophage
S. AMINE - RABAT
- P_0178** Carcinome épidermoïde du transplant colique chez un patient de 59 ans traité par oesogastrectomie avec interposition colique 29 ans auparavant.
I. MAOUNI - RABAT
- P_0179** Cancer de l'estomac : expérience du service de chirurgie a du CHU Hassan ii de - fes
T. ANIS - FES
- P_0180** Traitement chirurgical d'une sténose peptique de l'œsophage
S. HABIBI - FES
- P_0181** La prise en charge en cas d'ingestion caustique dans la forme grave: à propos d'un cas
M. MAHMOUDI - OUJDA
- P_0182** Linite gastrique métastatique révélée par abdomen aigu : conséquence du retard diagnostic
A. LAMNAOUAR - CASABLANCA
- P_0183** Une énorme masse abdominale révélant un syndrome dépressif
T. BEQQALI - AGADIR
- P_0184** Adénocarcinome indifférencié avec caractéristiques rhabdoïdes de l'estomac : à propos d'un cas
S. TAIBI - OUJDA
- P_0185** Traitement chirurgical de l'ulcère gastrique hémorragique
A. MAJD - CASABLANCA
- P_0186** La place de la coelioscopie dans les ulcères bulbaires perfo
I. MAOUNI - RABAT
- P_0187** Rétention d'une vidéocapsule endoscopique : complication chirurgicale d'une exploration non invasive.
T. ANIS - FES
- P_0188** Migration dans l'intestin grêle d'un anneau gastrique
Y. EDDAOUDI - CASABLANCA
- P_0189** Facteurs pronostiques de l'adénocarcinome gastrique
S. RIHANE - CASABLANCA

- P_0190 Tumeurs villeuses de l'estomac : à propos de deux cas.
Y. ELFELLAH - RABAT
- P_0191 Diagnostic et prise en charge des tumeurs mésoenchymateuses de l'estomac
M. ELMKHALET - CASABLANCA
- P_0192 Perforation de l'œsophage cervical
O. ARSALAN - RABAT
- P_0193 Une cause rare de sténose jéjunale : la gastroentérite à éosinophiles
S. DERQAOUJ - RABAT
- P_0194 Total laparoscopic approach for a gastric tumor associated with an old and huge hiatal hernia
A. MOUFID - RABAT
- P_0195 Impact du rapport neutrophiles lymphocytes sur le pronostic du cancer gastrique résécable
J. TERS - FES
- P_0196 Œsophagoplastie cervicale par jéjunum libre microchirurgical
N. GHARIB - RABAT
- P_0197 Gastrectomie totale sur ischémie du tronc cœliaque
Y. ASATACH - RABAT

Pancréatique

- P_0198 L'invasion histologique négative de la veine réséquée lors d'une reconstruction vasculaire pour chirurgie curative du cancer de la tête du pancréas à l'aube du traitement néo adjuvant, à propos de 24 cas
R. JABI - OUJDA
- P_0199 La réhabilitation améliorée après chirurgie (RAAC) curative pour cancer de la tête du pancréas, étude comparative
S. ELMIR - OUJDA
- P_0200 Les dérivations bilio-digestives avant la duodéno pancréatectomie céphalique.
A. BOUNAIM VISCÉRALE
- P_0201 Pancréatite aiguë par hypertriglycéridémie majeure à propos d'un cas
A. ELWASSI - CASABLANCA
- P_0202 Chirurgie conservatrice d'une tumeur pseudo-papillaire et solide de la tête du pancréas chez une jeune femme enceinte : les difficultés de la prise en charge
A. HAROUACHI - OUJDA

- P_0203** Pancréatite aiguë hypertriglicéridémique : à propos d'un cas et revue de la littérature
B. TARIF - TANGER
- P_0204** Chirurgie des ampullomes vateriens : résultats d'une étude rétrospective monocentrique
A. HAROUACHI - OUJDA
- P_0205** Les lésions pancréatiques rares : expérience de service de chirurgie oncologique - CHU Mohammed 6 - oujda
A. HAROUACHI - OUJDA
- P_0206** GIST de la quatrième portion de duodénum qui n'exprime pas cd117: la biologie moléculaire s'impose avant un traitement adjuvant
A. HAROUACHI - OUJDA
- P_0207** Réimplantation pancréatique dans la PEC des traumatismes de la tête du pancréas : expérience du service de chirurgie générale a CHUO
T. DEFLAOUI - OUJDA
- P_0208** Hémorragie gastro-intestinale révélant un lymphangiome kystique rétro-duodéno-pancréatique : à propos d'un cas.
K. BELLARABI - RABAT
- P_0209** Pancréatite aiguë chez patients leucémiques sous asparaginase à propos de deux cas
F. AZHARI - CASABLANCA
- P_0210** Cystadénome mucineux du pancréas:(à propos d'un cas)
F. AZHARI - CASABLANCA
- P_0211** Pancréatite post traumatique : à propos de deux cas
Y. EDDAOUDI - CASABLANCA
- P_0212** Les facteurs pronostiques du cancer de la tête du pancréas. À propos de 50 cas
F. AZHARI - CASABLANCA
- P_0213** Cystadénome mucineux pancréatique
T. AZZOUZI - MARRAKECH
- P_0214** Cystadénocarcinome mucineux du pancréas à propos d'un cas
K. FALOUSSE - CASABLANCA
- P_0215** Tumeur pseudopapillaire et solide du pancréas : une observation et revue de la littérature.
K. FALOUSSE - CASABLANCA
- P_0216** La prise en charge d'une tumeur de la tête du pancréas associée à une thrombose du tronc spléno mésaraïque : à propos d'un cas
Y. SLIMI - OUJDA

- P_0217** Sarcome pléomorphe indifférencié de la tête de pancréas avec métastase hépatique
R. AITBENADDI - MARRAKECH
- P_0218** Kyste hydatique du pancréas : localisation très rare
K. KAMAL - CASABLANCA
- P_0219** Profil épidémiologique, clinique et thérapeutique des cancers du pancréas : étude rétrospective sur 6 ans au service de chirurgie générale à l'hôpital Arrazi au CHU Mohamed vi de - Marrakech.
G. ELBAROUDI - MARRAKECH
- P_0220** Inflammation of ectopic pancreatic tissue in a meckel's diverticulum engendering acute abdominal symptoms
M. ANAJJAR - RABAT
- P_0221** Tumeur neuroendocrine du pancréas découvert fortuitement : à propos d'un cas.
M. MAHMOUDI - OUJDA
- P_0222** Tuberculose pancréatique, une forme fortement simulatrice de malignité
M. ANAJJAR - RABAT
- P_0223** Cystadénome séreux mikrokystique : une tumeur rare du pancréas. À propos d'un cas
O. MKIRA - RABAT
- P_0224** Tumeur pseudopapillaire et solide du pancréas : à propos d'un cas et revue de la littérature
Z. ELMOUATASSIM - RABAT
- P_0225** Pancréatectomie gauche sans splénectomie et intérêt de la conservation des vaisseaux spléniques pour cystadénome mucineux
H. EZZAKI - FES
- P_0226** Énucléation d'un nodule pancréatique métastatique d'une tumeur neuroendocrine grêlique.
I. ZOUHRY - RABAT

Paroi

- P_0227** Prise en charge des hernies inguinales en ambulatoire
N. TAOUAGH TLEMCEN
- P_0228** Occlusion aiguë du grêle : énorme hernie inguinale étranglée. Description d'un cas
A. GUELLIL - OUJDA
- P_0229** Hernie de Claudius amyand : à propos d'un cas
M. DABBAGH - RABAT

- P_0230** Gestion d'une infection de la paroi abdominale sur une prothèse
Y. ELBOUAZIZI - RABAT
- P_0231** Tumeurs desmoïde de la paroi abdominale : à propos d'un cas
A. LAMNAOUAR - CASABLANCA
- P_0232** La rentabilité de la biopsie échoguidée dans les masses pariétales thoraciques
S. ELYAAGOUBI - FES
- P_0233** Localisation abdominale d'un dermofibrosarcome Darrier et Ferrand géant non résécable d'emblée : à propos d'un cas
A. HAROUACHI - OUJDA
- P_0234** Le traitement laparoscopique des éventrations post-opératoires de la paroi abdominale antérolatérale
A. ELWASSI - CASABLANCA
- P_0235** Occlusion grêlique sur hernie supra-vésicale à propos d'un cas
N. FAKHIRI - CASABLANCA
- P_0236** Spigelian hernia : unusual cause of small bowel obstruction
ASK. KOUASSI - RABAT
- P_0237** Le pseudomyxome péritonéal à propos de 02 cas.
C. RHOUL - OUJDA
- P_0238** The Sister Mary Joseph's nodule
M. BAHRI - FES
- P_0239** Hernie de spiegel étranglée : à propos d'un cas
Y. EDDAOUDI - CASABLANCA
- P_0240** Tumeurs desmoïde de la paroi abdominale
F. AZHARI - CASABLANCA
- P_0241** Hernie de spiegel à propos d'un cas
T. ANIS - FES
- P_0242** Les infections du site opératoire en chirurgie viscérale
N. LAROUSSE - CASABLANCA
- P_0243** Tumeur desmoïde récidivante sur une cicatrice de laparotomie à propos d'un cas
K. FALOUSSE - CASABLANCA
- P_0244** Hernie de Claudius amyand : à propos d'un cas
A. MAJD BRUXELLES
- P_0245** Dermofibrosarcome de Darrier et Ferrand de la région inguinale droite à propos d'un cas.
C. RHOUL - OUJDA

- P_0246 Infection tardive sur prothèse après cure chirurgicale d'une hernie crurale
A. LAMNAOUAR - CASABLANCA
- P_0247 Hernie de amyand à propos d'un cas
A. MAHMOUD - MARRAKECH
- P_0248 Hernie retro-caecale cause rare d'occlusion intestinale aigue
Y. EDDAOUDI - CASABLANCA
- P_0249 Événtration sur mac Burney : à propos d'un cas
RDC. MATSIMOUNA - MARRAKECH
- P_0250 L'événtration ischiatique : à propos d'un cas.
Y. ELFELLAH - RABAT
- P_0251 Hernie de spiegel
Y. ELFELLAH - RABAT
- P_0252 Hernie sus ombilicale post traumatique
K. BENJELLOUN TOUIMI - CASABLANCA
- P_0253 Anatomie clinique et chirurgicale de la paroi antérieure et latérale de l'abdomen.
A. BOUASSRIA - FES
- P_0254 Événtrations complexes : choix d'une technique chirurgicale.
A. BOUASSRIA - FES
- P_0255 Approche chirurgicale particulière dans la prise en charge d'une hernie diaphragmatique droite post-traumatique et géante : les cas rapportent.
V. ANTONIO BLATA - RABAT
- P_0256 Métastase pariétale d'un adénocarcinome bronchique
A. RAHALI - RABAT
- P_0257 Seins surnuméraires axillaires bilatéraux
H. SQALLI HOUSSAINI - RABAT
- P_0258 Nécrose de la paroi inguinale révélatrice d'un mélanome des parties molles, siège exceptionnel d'une tumeur rare : à propos d'un cas
I. ELMESSAOUDI - RABAT
- P_0259 Apport de la chirurgie plastique à la chirurgie pariétale
H. ELKAMCH - RABAT

Proctologie

- P_0260** Prise en charge du sinus pilonidal dans une unité de proctologie marocaine
M. HANANE - CASABLANCA
- P_0261** Peritonite Sur Gangrene De Fournier: A Propos D'Un Cas
N. FAKHIRI - CASABLANCA
- P_0262** un fécalome géant compliqué de volvulus du sigmoïde à propos d'un cas
N. FAKHIRI - CASABLANCA
- P_0263** Le traitement chirurgical du prolapsus rectal : à propos de 12 cas
A. MAJD - CASABLANCA
- P_0264** Graciloplastie Non Electro-Stimule Pour Une Fistule Recto-Vaginale Récidivante
M. FDIL - FES

Urgences

- P_0265** Les perforations du grêle dans les traumatismes de l'abdomen.
N. TAOUAGH - TLEMEN
- P_0266** Splénectomie pour anévrisme de l'artère splénique rompu (à propos d'un cas)
A. GUELLIL - OUJDA
- P_0267** Volvulus grêlique sur hernie interne transmésentérique (à propos d'un cas)
A. GUELLIL - OUJDA
- P_0268** Occlusion grêlique sur hernie diaphragmatique congénitale (à propos d'un cas)
A. GUELLIL - OUJDA
- P_0269** Occlusion grêlique et corps étranger : cause rare d'occlusion
A. GUELLIL - OUJDA
- P_0270** Hernie diaphragmatique étranglée, complication retardée de plaie thoracique négligée
A. JBILOU - TANGER
- P_0271** Hernie crurale étranglée révélée par un hématome post-traumatique de l'aîne
I. ELAZZAQUI - RABAT
- P_0272** Absès de psoas droit révélant une perforation duodénale : un cas rare
M. YASSINE - TANGER

- P_0273 Douleur abdominale aigue : une cause inattendue
Y. MOHAMED - TANGER
- P_0274 L'invagination intestinale chez l'adulte : expérience du service de chirurgie viscérale et digestive du CHU d'- oujda à propos de 5 cas
H. SOUSSAN - OUJDA
- P_0275 Jéjunostomie d'alimentation et invagination intestinale aiguë : à propos d'un cas
M. REBBANI - RABAT
- P_0276 Iléus biliaire : expérience de chirurgie viscérale 1 et revue de littérature.
M. DABBAGH - RABAT
- P_0277 Association traumatique rare : la rupture du diaphragme tendineux et du péricarde : à propos d'un cas
S. BASSEL - AGADIR
- P_0278 Rupture splénique sur leucémie lymphoïde chronique : à propos d'un cas
H. SOUSSAN - OUJDA
- P_0279 Volvulus du caecum chez la femme (à propos de 5 cas)
A. LAMNAOUAR - CASABLANCA
- P_0280 Tuberculose intestinale révélée par une occlusion intestinale aiguë
A. LAMNAOUAR - CASABLANCA
- P_0281 Textilome abdominal révélé par occlusion : à propos d'un cas
A. LAMNAOUAR - CASABLANCA
- P_0282 Révélation tardive d'une hernie diaphragmatique post traumatique, à propos d'un cas
A. LAMNAOUAR - CASABLANCA
- P_0283 Anévrysme de l'artère hépatique révèle par une hémorragie digestive de grande abondance
A. LAMNAOUAR - CASABLANCA
- P_0284 Diverticule de Meckel révélé par un syndrome abdominal aigu : à propos de 4 cas
A. LAMNAOUAR - CASABLANCA
- P_0285 Abscès de psoas sur un moignon appendiculaire : à propos d'un cas
ML. ELMOUDEN - TANGER
- P_0286 Un cas de torsion de la vésicule biliaire : une cause rare d'abdomen aigu
A. LAMNAOUAR - CASABLANCA
- P_0287 Trichobézoard gastrointestinal : à propos d'un cas
K. JAMALEDDINE - CASABLANCA

- P_0288** Association d'appendicite, éventration et hernie hiatale chez la même patiente
O. MOUNI - CASABLANCA
- P_0289** Les péritonites aiguës généralisées traitées au service d'urgences chirurgicales viscérales à l'hôpital Ibn Sina à - rabat (à propos de 210 cas).
I. MAOUNI - RABAT
- P_0290** L'apport coelioscopique aux appendicites aiguës (expérience des UCV)
I. MAOUNI - RABAT
- P_0291** Les traumatismes opératoires des voies biliaires (expérience des urgences chirurgicales viscérales)
I. MAOUNI - RABAT
- P_0292** Tuberculose intestinale révélée par une occlusion : à propos d'un cas
B. TARIF - TANGER
- P_0293** Facteurs prédictifs d'échec du traitement non opératoire du traumatisme splénique
Y. SLIMI - OUJDA
- P_0294** Hernie inguinale : erreur diagnostic
A. ELHAYAL - CASABLANCA
- P_0295** Hernie de Claudius amyand : diagnostic per opératoire
A. ELHAYAL - CASABLANCA
- P_0296** Rupture splénique spontanée dans le paludisme à plasmodium ovale : à propos d'un cas
K. BELLARABI - RABAT
- P_0297** Occlusion mécanique du grêle révélant un bézoard
A. DERKAOUI - OUJDA
- P_0298** Perforation grêlique par arête de poisson
A. ELWASSI - CASABLANCA
- P_0299** Hernie de Morgani : forme exceptionnelle d' hernie diaphragmatique congénitale chez l'adulte (1cas clinique)
Y. SLIMI - OUJDA
- P_0300** Occlusion grêlique sur bride congénitale : à propos d'un cas
A. LAMNAOUAR - CASABLANCA
- P_0301** Une hernie de Richter révélée par occlusion grêlique
A. LAMNAOUAR - CASABLANCA
- P_0302** Hernie ombilicale à contenu diverticule vésicale
Y. EDDAOUDI - CASABLANCA

- P_0303 Une diverticule sigmoïdienne perforé simulant une péritonite appendiculaire
Y. EDDAOUDI - CASABLANCA
- P_0304 Péritonite d'origine urologique
Y. EDDAOUDI - CASABLANCA
- P_0305 Le syndrome de Chilaidetti cause rare de douleur abdominale aiguë
Y. EDDAOUDI - CASABLANCA
- P_0306 Pancréatite aiguë révélé par un syndrome appendiculaire (à propos d'un cas)
F. AZHARI - CASABLANCA
- P_0307 Appendicite aiguë pseudo tumorale
Y. ELBOUAZIZI - RABAT
- P_0308 Extraction d'un corps étranger intragastrique par gastrotomie. A propos d'un cas
N. FAKHIRI - CASABLANCA
- P_0309 Occlusion intestinale par hernie étranglée du ligament large : à propos d'un cas
N. FAKHIRI - CASABLANCA
- P_0310 Prolapsus stomial étranglé (à propos d'un cas)
N. FAKHIRI - CASABLANCA
- P_0311 Diverticule de Meckel : à propos de 4 cas
N. FAKHIRI - CASABLANCA
- P_0312 Bride primitive cause rare d'occlusion intestinale aiguë
Y. EDDAOUDI - CASABLANCA
- P_0313 Hernie sus ombilicale étranglée à contenu hépatique
Y. EDDAOUDI - CASABLANCA
- P_0314 Rupture mésentérique post traumatique : à propos d'un cas
A. ETTAOUSSI - CASABLANCA
- P_0315 Le mésentère commun complet : à propos d'un cas
A. ETTAOUSSI - CASABLANCA
- P_0316 La hernie de Claudius Amyand : à propos d'un cas
A. ETTAOUSSI - CASABLANCA
- P_0317 L'iléus biliaire : à propos d'un cas
A. ETTAOUSSI - CASABLANCA
- P_0318 Syndrome occlusif sur diverticule de Meckel : à propos d'un cas
B. TARIF - TANGER

- P_0319** Occlusion intestinale par phytobézoard 16 ans après une bi vagotomie avec pyloroplastie : à propos d'un cas
S. NACER - CASABLANCA
- P_0320** La prise en charge chirurgicale d'une perforation duodénale post CPRE : à propos de 2 cas
Y. SLIMI - OUJDA
- P_0321** Dilatation aigue de l'estomac compliquée associée à une hernie interne et une rupture diaphragmatique non traumatique : à propos d'un cas
ML. ELMOUDEN - TANGER
- P_0322** Volumineux corps étranger intra rectal
A. FATINE - CASABLANCA
- P_0323** Diverticule de Meckel : à propos d'un cas
Y. EDDAOUDI - CASABLANCA
- P_0324** Volvulus du cæcum
A. FATINE - CASABLANCA
- P_0325** Lésion iatrogène des voies biliaires
A. FATINE - CASABLANCA
- P_0326** Péritonite biliaire sur une cholécystite aigue alithiasique perforée suite à une brûlure accidentelle de 50% du corps (un cas très rare dans la littérature).
A. ABDIRAHIM - CASABLANCA
- P_0327** Hernie diaphragmatique droite. (À propos d'un cas)
A. ABDIRAHIM - CASABLANCA
- P_0328** Péritonite sur diverticule de Meckel
A. FATINE - CASABLANCA
- P_0329** Rupture diaphragmatique post-traumatique avec dénudation péricardique : à propos d'un cas
Y. EDDAOUDI - CASABLANCA
- P_0330** Volvulus splénique sur rate ectopique chez l'adulte
N. FAKHIRI - CASABLANCA
- P_0331** Volvulus de la grêle sur mésentère commun incomplet à propos de 1 cas
N. FAKHIRI - CASABLANCA
- P_0332** Perforation grêlique sur une tuberculose intestinale à propos d'un cas
N. FAKHIRI - CASABLANCA
- P_0333** Gangrène de fourmier chez patients leucémiques à propos de 2 cas
F. AZHARI - CASABLANCA

- P_0334 Volvulus du caecum chez la femme (atropos de 7cas)
F. AZHARI - CASABLANCA
- P_0335 Hydatidose péritonéale à propos d'un cas avec 100 kystes hydatiques
A. ELWASSI - CASABLANCA
- P_0336 Extraction d'un corps étranger intra gastrique par gastrotomie. A propos de deux cas
F. AZHARI - CASABLANCA
- P_0337 Occlusion de l'intestin grêle sur corps étranger : à propos d'un cas
K. FALOUSSE - CASABLANCA
- P_0338 Hernie transmésentérique : cause rare d'occlusion intestinale aiguë.
K. FALOUSSE - CASABLANCA
- P_0339 Volvulus du grêle : à propos de 2 cas
K. FALOUSSE - CASABLANCA
- P_0340 Difficultés chirurgicales d'un liposarcome rétropéritonéal géant
K. FALOUSSE - CASABLANCA
- P_0341 Hernie diaphragmatique post-traumatique : à propos de 2 cas
K. FALOUSSE - CASABLANCA
- P_0342 Le syndrome de Chilaidetti cause rare des douleurs abdominales
K. FALOUSSE - CASABLANCA
- P_0343 Diverticule de Meckel perforé
K. FALOUSSE - CASABLANCA
- P_0344 Tumeurs stromales gastro-intestinales : localisations grêlique, colique et hépatique à propos d'un cas
K. FALOUSSE - CASABLANCA
- P_0345 Invagination intestinale de l'adulte due à un lipome de l'intestin grêle à propos d'un cas
K. FALOUSSE - CASABLANCA
- P_0346 Lymphome malin type b révélé par une invagination intestinale chez l'adulte
S. HABIBI - FES
- P_0347 Quand un bézoard obstrue la dernière anse iléale : à propos d'un cas
A. MAJD BRUXELLES
- P_0348 Hernie ombilicale étranglée compliquant une évacuation massive d'une ascite réfractaire : à propos d'un cas
A. ELWASSI - CASABLANCA
- P_0349 Prolapsus rectal étranglé (à propos d'un cas)
A. LAMNAOUAR - CASABLANCA

- P_0350** Rupture diaphragmatique à propos d'un cas
A. ELWASSI - CASABLANCA
- P_0351** Hydronéphrose par compression extrinsèque de l'uretère secondaire à un abcès appendiculaire
A. LAMNAOUAR - CASABLANCA
- P_0352** La rupture spontanée de la rate
A. ELWASSI - CASABLANCA
- P_0353** Anévrisme de l'artère mésentérique inférieure révélée par une hémorragie digestive basse
S. TAIBI - OUJDA
- P_0354** Plaie de la veine cave inférieure rétro-hépatique lors d'un traumatisme fermé de l'abdomen
S. TAIBI - OUJDA
- P_0355** Appendicite aigue chez les sujets âgés plus de 55 ans : expérience du service de chirurgie viscérale - CHU Mohammed vi - Marrakech
T. AHBALA - MARRAKECH
- P_0356** Abcès de la paroi abdominale révélant une appendicite aigue compliquée
T. AHBALA - MARRAKECH
- P_0357** Les traumatismes de l'abdomen : expérience du service de chirurgie viscérale - CHU Mohammed vi - Marrakech
T. AHBALA - MARRAKECH
- P_0358** Occlusion intestinale sur lipome mésentérique
K. KAMAL - CASABLANCA
- P_0359** Occlusion intestinale par hernie interne étranglée du ligament large, à propos d'un cas
N. TIRIZITE - MARRAKECH
- P_0360** Occlusion intestinale aiguë compliquant un volvulus iléocæcal sur grossesse : à propos d'un cas
A. MAHMOUD - MARRAKECH
- P_0361** Une cause rare d'occlusion grêlique chez l'adulte : la duplication grêlique
K. KAMAL - CASABLANCA
- P_0362** Un lymphome diffus à grande cellule b révélé par un abcès splénique : à propos d'un cas
S. TAIBI - OUJDA
- P_0363** Hernie de spiegel étranglée : à propos d'un cas
K. KAMAL - CASABLANCA
- P_0364** Occlusion intestinale révélant un infarctus mésentérique sur terrain d'infection au sars cov2.à propos d'un cas
B. DAUDI - MARRAKECH

- P_0365** Adénocarcinome de l'intestin grêle une cause rare de l'occlusion intestinale aiguë : à propos d'un cas
K. KAMAL - CASABLANCA
- P_0366** Invagination intestinale secondaire à propos d'un cas rare de métastase intestinale d'une tumeur testiculaire
R. AITBENADDI - MARRAKECH
- P_0367** Hernie de spiegel : que faut -il faire en urgence ?
A. MAJD - CASABLANCA
- P_0368** Ingestion de corps étrangers dans le milieu carcéral
T. AHBALA - MARRAKECH
- P_0369** Occlusion intestinale révélant un GIST grêlique.
K. JAMALEDDINE - MARRAKECH
- P_0370** Place du traitement conservateur dans les traumatismes de l'abdomen : expérience du service de chirurgie viscérale hôpital Arrazi CHU Mohammed VI
G. ELBAROUDI - MARRAKECH
- P_0371** Perforation grêlique secondaire à la prise des AINS : cause rare des péritonites
M. FDIL - FES
- P_0372** Rétention asymptomatique d'une vidéocapsule : à propos d'un cas.
M. FDIL - FES
- P_0373** Péritonite aiguë par rupture non traumatique de la vessie : à propos d'un cas
M. DABBAGH - RABAT
- P_0374** Occlusion sur bride congénitale
K. BENJELLOUN TOUIMI - CASABLANCA
- P_0375** Pneumopéritoine non chirurgical : quand il ne faut pas opérer...
I. LABBI - FES
- P_0376** Occlusion intestinale aiguë sur hernie interne supra vésicale.
I. LABBI - FES
- P_0377** Invagination intestinale aiguë chez l'adulte
I. LABBI - FES
- P_0378** "syndrome de Fitz-hugh-Curtis simulant une péritonite par perforation d'ulcère gastrique : à propos d'un cas"
A. ETTAOUSSI - CASABLANCA
- P_0379** Étranglement intestinale secondaire à un prolapsus colique : à propos d'un cas
A. ETTAOUSSI - CASABLANCA

- P_0380** Hernie de diaphragmatique révélé par un étranglement intrathoracique : à propos d'un cas
A. ETTAOUSSI - CASABLANCA
- P_0381** Volvulus du caecum : à propos d'un cas
A. ETTAOUSSI - CASABLANCA
- P_0382** Iléus biliaire jéjunal : à propos d'un cas
FF. MVEOKOUE - FES
- P_0383** Oxyurose appendiculaire urgence ou non ? : à propos de 2 cas
A. LAMNAOUAR - CASABLANCA
- P_0384** Impact de l'instauration de protocole multimodal de soins péri-opératoire sur la mortalité des péritonites post-opératoire en chirurgie oncologique digestive
Y. ELBOUAZIZI - RABAT
- P_0385** Traitement conservateur des contusions abdominales : à propos de 62 cas
A. HAISSOUNE - MARRAKECH
- P_0386** Abcès appendiculaire révélant un mésentère commun
A. ZERHOUNI - FES
- P_0387** GIST grêlique révélé par un abdomen aigue chez porteuse de neurofibromatose de type 1 : rapport d'un cas.
V. ANTONIO BLATA - RABAT
- P_0388** Syndrome de Peutz Jeghers révélé par une invagination intestinale : rapport d'un cas
V. ANTONIO BLATA - RABAT
- P_0389** Duodenal diverticulitis : à difficult clinical problem
M. ANAJJAR - RABAT
- P_0390** Iléus biliaire : une cause rare d'occlusion jéjunale
M. FRIKAL - OUJDA
- P_0391** Syndrome appendiculaire mimant une occlusion intestinale par corps étranger
M. FRIKAL - OUJDA
- P_0392** Diaphragmatic rupture presented with herniation and strangulation of the abdominal viscera in the thoracic cavity
A. RAHALI - RABAT
- P_0393** Occlusion grêlique sur diverticule de Meckel : à propos d'un cas
F. NANTOTE - RABAT
- P_0394** Occlusion intestinale sur hernie diaphragmatique étranglée : à propos d'un cas
M. BENLAHSEN - RABAT

- P_0395 Le syndrome de Chilaidetti : cause rare de syndrome occlusive type grêlique
S. SOURNI - AGADIR
- P_0396 Volvulus du cæcum une cause rare d'occlusion intestinale : à propos d'un cas
S. SOURNI - AGADIR

Autres

- P_0397 Traitement de purpura thrombopénique immunologique par splénectomie cœlioscopique en 3d
A. GUELLIL - OUJDA
- P_0398 Sarcome phyllode chez l'homme.
M. BOUDOU - OUJDA
- P_0399 Attitude pratique devant une gynécomastie : étude comparative préliminaire des différentes techniques chirurgicales
A. MESFIOUI - MARRAKECH
- P_0400 Le lymphangiome kystique de rate : à propos d'un cas
M. REBBANI - RABAT
- P_0401 Kyste hydatique de la région trochantérienne : à propos d'un cas.
M. DABBAGH - RABAT
- P_0402 Le syndrome de Peutz Jeghers à localisation duodénal traité par ampullectomie chirurgicale : à propos d'un cas.
K. BELLARABI - RABAT
- P_0403 Kyste géant de la rate
Y. ELBOUZAZI - RABAT
- P_0404 Le mésothéliome kystique péritonéal bénin : cause rare de masses abdomino-pelviennes
A. MADANI - OUJDA
- P_0405 Liposarcome rétro péritonéale géant récidivant associant un sarcome myxoïde et pléomorphe et : une entité rare :
A. MADANI - OUJDA
- P_0406 Impact de la pandémie du covid sur la gravité des cancers digestifs au Maroc au moment du diagnostic
O. MOUNI - CASABLANCA
- P_0407 Neurofibrome rétropéritonéal géant associé à un fibrosarcome pleural : à propos d'un cas
ML. ELMOUDEN - TANGER
- P_0408 Angiome splénique a cellules littorales : a rare case report.
L. BOUZAYAN - OUJDA

- P_0409** Localisation inguinale du carcinome basocellulaire : à propos d'un cas
N. SEGHROUCHNI - OUJDA
- P_0410** Métastases ganglionnaires axillaires d'un carcinome du sein occulte: à propos de 02 cas
N. SEGHROUCHNI - OUJDA
- P_0411** Le rhabdomyosarcome : présentations cliniques, types histologiques et moyens thérapeutiques
N. SEGHROUCHNI - OUJDA
- P_0412** Les localisations inhabituelles des kystes hydatiques : à propos de 7 cas
A. HAROUACHI - OUJDA
- P_0413** Les schwannomes rétropéritonéales : à propos de 3 cas
A. HAROUACHI - OUJDA
- P_0414** Faux anévrisme de l'artère gastroduodénale : une complication rare de la chirurgie des voies biliaires.
A. HAROUACHI - OUJDA
- P_0415** La chirurgie de la maladie de Crohn expérience du service de chirurgie générale aile I à propos de 50 cas
A. BACHAR - CASABLANCA
- P_0416** Pneumatose kystique intestinale
F. AZHARI - CASABLANCA
- P_0417** Angiomes hépatiques : quand il faut opérer ?
F. AZHARI - CASABLANCA
- P_0418** La contribution des médecins arabo-musulman dans la naissance de la discipline chirurgicale
M. GRIDDA - RABAT
- P_0419** Localisations rares et exceptionnelles du kyste hydatique. À propos de 38 cas
M. LAMGHARI - RABAT
- P_0420** Un lymphangiome kystique géant du rétropéritoine et grossesse : à propos d'un cas
ASK. KOUASSI - RABAT
- P_0421** Tumeur neuroendocrine primitive du mésentère : un cas rare
ASK. KOUASSI - RABAT
- P_0422** Hématémèse révélant une métastase gastrique d'un primitif mammaire inconnue
T. DEFLAOUI - OUJDA
- P_0423** La tumeur fibreuse solitaire abdominale
T. ELABBASSI - CASABLANCA

- P_0424 Nodule de Sœur-Marie-Joseph : à propos de cinq cas
Y. EDDAOUDI - CASABLANCA
- P_0425 Stomie, quels impacts sur la qualité de vie ?
I. JBARA - CASABLANCA
- P_0426 Analyse des critères de performance en milieu hospitalier et leurs applications pour le département de chirurgie e : intérêt et limites
S. BKIRI - RABAT
- P_0427 Liposarcome rétropéritonéal géant : à propos d'un cas
C. RHOUL - OUJDA
- P_0428 Hernie diaphragmatique traite par coelioscopie 3d.
M. MAHMOUDI - OUJDA
- P_0429 Les laparotomies et les laparoscopies exploratrices : indications et résultats
T. ELABBASSI - CASABLANCA
- P_0430 Chirurgie bariatrique : rôle de la prise en charge multidisciplinaire
M. TARCHOULI - AGADIR
- P_0431 Hernie interne post traumatique à propos d'un cas
Y. EDDAOUDI - CASABLANCA
- P_0432 Le syndrome de l'artère mésentérique supérieure : une complication rare après une chirurgie post-traumatique de la colonne vertébrale
Y. EDDAOUDI - CASABLANCA
- P_0433 Kyste hydatique du muscle psoas
N. BENMLIH - FES
- P_0434 Occlusion intestinale par hernie étranglée du ligament large, à propos d'un cas
Y. EDDAOUDI - CASABLANCA
- P_0435 Hernie d'amyand : à propos d'un cas
A. FATINE - CASABLANCA
- P_0436 Le syndrome de Peutz Jeghers chez les adultes : modalités diagnostiques et traitements des complications.
M. MAHMOUDI - OUJDA
- P_0437 Le traitement chirurgical de l'adénocarcinome duodénal (à propos de 2 cas).
A. ABDIRAHIM - CASABLANCA
- P_0438 L'invagination colo-colique sur un tumeur du caecum. (À propos d'un cas)
A. ABDIRAHIM - CASABLANCA

- P_0439** Localisation métastatique inhabituelle d'un mélanome : à propos d'un cas
A. AISSAOUI - OUJDA
- P_0440** Schwannome bénin associé à la neurofibromatose : tumeur rétropéritonéale rare -à propos d'un cas-
H. SOUSSAN - OUJDA
- P_0441** Le syndrome de mule à propos de deux cas
N. FAKHIRI - CASABLANCA
- P_0442** Une tumeur de Krukenberg diagnostiquée par un nodule de sœur marie joseph
A. FATINE - CASABLANCA
- P_0443** La tuberculose péritonéale mimant une carcinose péritonéale à propos d'un cas
N. FAKHIRI - CASABLANCA
- P_0444** Kyste hydatique splénique à propos d'un cas
E. BOUTAJANOUIT - MARRAKECH
- P_0445** Rupture spontanée de la rate à propos d'un cas
E. BOUTAJANOUIT - MARRAKECH
- P_0446** Hernie diaphragmatique de Bochdalek chez l'adulte à propos d'un cas
F. AZHARI - CASABLANCA
- P_0447** Processus d'apprentissage des compétences de base en chirurgie en intégrant l'animal ex vivo
M. NSABIDZO - RABAT
- P_0448** Ganglioneurome mésentérique
F. AZHARI - CASABLANCA
- P_0449** Le ganglion sentinelle dans le cancer du sein : à propos d'une série personnelle de 44 cas
FZ. BELKOUCHI - RABAT
- P_0450** Les essais cliniques en chirurgie
S. SABUR - CASABLANCA
- P_0451** Mucocèle appendiculaire
T. AZZOUI - MARRAKECH
- P_0452** Kyste hydatique de l'épiploon à propos d'un cas
K. FALOUSSE - CASABLANCA
- P_0453** Étude comparative du bilan d'activité de la chirurgie viscérale à l'hôpital universitaire international cheikh Zayed entre deux périodes: l'année 2018 et celle allant d'avril 2020 à mars 2021, impactée par la covid-19.
G. ELKADIRI ELHASSANI ELYAMANI - RABAT

- P_0454** La cholécystite folliculaire, type extrêmement rare des cholécystites chroniques : à propos de 2 cas.
C. BEKHAKH - OUJDA
- P_0455** Tuberculose splénique isolée : à propos d'un cas rare
M. OURYEMCHI - OUJDA
- P_0456** Tumeurs solides et pseudo-papillaires du pancréas propos de trois cas
M. BENCHOUK - MARRAKECH
- P_0457** Adénocarcinome du jéjunum à propos d'un cas
M. BENCHOUK - MARRAKECH
- P_0458** Le lymphangiome kystique retro péritonéal : à propos d'un cas.
K. KAMAL - CASABLANCA
- P_0459** Tumeur desmoïde mésentérique : à propos d'un cas et revue de la littérature.
K. KAMAL - CASABLANCA
- P_0460** Reconstruction du canthus interne par un lambeau frontal médian en un temps
I. HASNAOUI - RABAT
- P_0461** Une péritonite par perforation d'ulcère révélant une pneumatose kystique intestinale : à propos d'un cas
B. DAOUDI - MARRAKECH
- P_0462** Prise en charge de géantes masses abdomino-pelviennes : expérience du service de chirurgie viscérale hôpital Ibn Tofail CHU Mohamed VI : à propos de 3 cas-
B. DAOUDI - MARRAKECH
- P_0463** Kyste hydatique primitif du sein
Y. ELFELLAH - RABAT
- P_0464** Liposarcome cervico-médiastinale.
Y. ELFELLAH - RABAT
- P_0465** Une localisation rare d'un kyste hydatique au niveau de l'arrière cavité des épiploons : à propos d'une observation
G. ELBAROUDI - MARRAKECH
- P_0466** Splénectomie et splénomégalie dans la maladie de gaucher (à propos d'un cas)
K. BENJELLOUN TOUIMI - CASABLANCA
- P_0467** Textilome abdominal (à propos d'un cas)
K. BENJELLOUN TOUIMI - CASABLANCA
- P_0468** Tumeur fibreuse solitaire
K. BENJELLOUN TOUIMI - CASABLANCA

- P_0469** Un textilome après 10 ans d'une appendicectomie : un case report
A. OUBIHI - FES
- P_0470** Volumineuse tumeur stromale grêlique infectée
N. BENMLIH - FES
- P_0471** Hernie de Morgani chez l'adulte
N. BENMLIH - FES
- P_0472** Gangrène de Fournier : quelle technique de reconstruction choisir ?
H. SQALLI HOUSSAINI - RABAT
- P_0473** Complications générales de la chirurgie viscérale
F. ZALARH - CASABLANCA
- P_0474** Apport de la coelioscopie dans la stadification des cancers digestifs.
Y. BARIGOU - CASABLANCA
- P_0475** Traitement chirurgical du kyste hydatique splénique à propos de 214 cas
M. ANAJJAR - RABAT
- P_0476** Le carcinome sarcomatoïde thyroïdien
N. RGUIEG - RABAT
- P_0477** La mélanose colique
N. RGUIEG - RABAT
- P_0478** Le carcinome sarcomatoïde de la vésicule
N. RGUIEG - RABAT
- P_0479** La tuberculose pancréatique : à propos d'une forme pseudo tumorale.
S. DERQAOUI - RABAT
- P_0480** Diverticule de Meckel et pancréas ectopique : à propos d'un cas
I. ZOUHRY - RABAT
- P_0481** Rate ectopique révélée par une hypertension portale : un cas rare
J. SABAR - RABAT
- P_0482** A case report of presacral schwannoma
A. RAHALI - RABAT
- P_0483** Tumeurs kystiques du pancréas. A propos de 22 cas. Expérience du service d'anatomie pathologique Ibn Sina de - rabat.
A. JAHID - RABAT
- P_0484** Un kyste mésothélial de la rate chez une jeune fille révélée par une anémie : rapport d'un cas
I. ELMESSAOUDI - RABAT

- P_0485** Mortalité postopératoire et complications après chirurgie curative d'un cancer digestif : une étude observationnelle au sein de la clinique chirurgicale c
H. SEKKAT - RABAT
- P_0486** Le léiomyosarcome de la veine rénale : autour d'un cas
J. ELHAMZAOUI - RABAT
- P_0487** Résection d'une masse kystique rétropéritonéale
Y. ASATACH - RABAT
- P_0488** Localisation particulière d'une GIST duodéнал : à propos de 2 cas
O. SBIYAA - RABAT

**NOUVEAUX
PRIX**

SEPCEN®

ciprofloxacine

Accessibilité

Nouveaux prix



SEPCEN®

Une référence qui vous
accompagne depuis plus de **25 ans**



IBERMA
Depuis 1993

SPONSORS



Medtronic

AGENTIS



NEOPHARMED

